

ARTÍCULO ORIGINAL

Clorpromazina retrobulbar en el tratamiento del glaucoma absoluto doloroso. Cinco años de experiencia

Retrobulbar chlorpromazine in the treatment of painful absolute glaucoma. Five years experience

Dr. José Guillermo Martínez Urbay¹

Dra. Berta Gregoria Depestre Pérez²

Dr. C. Abdel Bermúdez del Sol³

Dr. Rubén Antoliano Rangel Fleites⁴

¹ Especialista de I Grado en Oftalmología y Medicina General Integral. Profesor Asistente de la Universidad de Ciencias Médicas "Dr. Serafín Ruiz de Zárate Ruiz", Santa Clara. Hospital Clínico Quirúrgico "Arnaldo Milián Castro", Santa Clara, Villa Clara, Cuba.

² Especialista de II Grado en Oftalmología. Profesor Auxiliar de la Universidad de Ciencias Médicas "Dr. Serafín Ruiz de Zárate Ruiz", Santa Clara. Hospital Clínico Quirúrgico "Arnaldo Milián Castro", Santa Clara, Villa Clara, Cuba.

³ Doctor en Ciencias Farmacéuticas. Profesor Titular de la Universidad de Ciencias Médicas "Dr. Serafín Ruiz de Zárate Ruiz", Santa Clara. Hospital Clínico Quirúrgico "Arnaldo Milián Castro", Santa Clara, Villa Clara, Cuba.

⁴ Especialista de II Grado en Oftalmología. Profesor Instructor de la Universidad de Ciencias Médicas "Dr. Serafín Ruiz de Zárate Ruiz", Santa Clara. Centro Provincial de Retinosis Pigmentaria "Orfilio Peláez Molina", Santa Clara, Villa Clara, Cuba.

RESUMEN

El tratamiento del dolor severo y prolongado en ojos ciegos es uno de los problemas que enfrenta el Especialista en Oftalmología en la actualidad. Con el objetivo de valorar el efecto de la inyección retrobulbar de clorpromazina en el tratamiento del glaucoma absoluto doloroso se realizó un estudio longitudinal prospectivo de serie de casos en pacientes con esta enfermedad atendidos en el Departamento de glaucoma del Centro Oftalmológico del Hospital Clínico Quirúrgico "Arnaldo Milián Castro" de la Ciudad de Santa Clara, Provincia de Villa Clara, a partir del 1^o de septiembre de 2007. Los pacientes se sometieron a la inyección retrobulbar y se evaluó su efecto a la semana; a los uno, tres, seis y doce meses y después de forma anual hasta cumplimentar el período de cinco años de seguimiento. Se evaluaron las variables dolor, tensión ocular y complicaciones del tratamiento. Se estudiaron 43 ojos de igual número de pacientes que experimentaron una reducción del dolor de 9.3 a 2.7 en la escala visual de severidad y un descenso de la tensión ocular desde 54.3mmHg hasta 34.8mmHg a los cinco años de seguimiento, para un 35.9% de reducción. Las complicaciones fueron escasas y de poca severidad. Se concluye que la inyección retrobulbar tuvo resultados positivos al aliviar el dolor y reducir la tensión ocular en pacientes con glaucoma absoluto doloroso, sin ocasionar efectos adversos severos.

Palabras clave: glaucoma, terapéutica, clorpromazina

ABSTRACT

Treatment of severe and prolonged pain in blind eyes is one of the problems facing the Ophthalmology Specialist today. In order to assess the effect of the retrobulbar injection of chlorpromazine in the treatment of painful absolute glaucoma a prospective longitudinal case series study was performed in patients with this disease treated at the Department of glaucoma of Ophthalmologic Center in "Arnaldo Milian Castro" Surgical Hospital from the City of Santa Clara, Villa Clara province, from September 1, 2007. Patients underwent to a retrobulbar injection and its effect was evaluated weekly; at one, three, six and twelve months and then annually to complete the five-year follow-up. The variables pain, eye strain and treatment complications were evaluated. There was a study with 43 eyes of an equal number of patients who experienced a reduction in pain from 9.3 to 2.7 on the visual scale of severity and decreased eye strain from 34.8mmHg 54.3mmHg up to five years of follow-up for 35.9% of reduction. Complications were few and lenient. We conclude that positive results had retrobulbar injection to relieve pain and reduce eye strain in absolute painful glaucoma patients without causing severe side effects.

Key words: glaucoma, therapeutics, chlorpromazine

INTRODUCCIÓN

A pesar de contar en la actualidad con un poderoso y variado arsenal terapéutico para el tratamiento del glaucoma muchos ojos afectados por esta neuropatía óptica llegan a su estado más avanzado -en el que se pierde totalmente la visión-, que se conoce por glaucoma absoluto. El tratamiento del dolor severo y prolongado en ojos ciegos es uno de los problemas que enfrenta el Especialista en Oftalmología en la actualidad. La enucleación o la evisceración suelen ser el tratamiento definitivo, pero como un ojo ciego por glaucoma, por lo general, tiene una estructura estéticamente aceptable, el paciente decide, con frecuencia, mantener su ojo, aunque otras opciones terapéuticas deben ser valoradas.^{1,2}

En 1933 Labat y Greene mostraron que la inyección retrobulbar de alcohol al 33% producía una analgesia satisfactoria en el tratamiento del ojo doloroso, afuncional y sin posibilidades de recuperación y desde entonces ha sido utilizada para aliviar el ojo ciego y doloroso, pero en muchos casos el dolor ocular está asociado a glaucoma absoluto y el alcohol no resuelve, por lo que estos pacientes también tendrán que ser sometidos a ciclocrioterapia como complemento.³ Posteriormente se introdujo la inyección retrobulbar de fenol³ y clorpromazina, que tiene igual o mejor efecto sobre el dolor, con menor incidencia de complicaciones y reacciones adversas, además se ha referido un efecto adicional sobre la presión intraocular (PIO).⁴

La clorpromazina es un medicamento neuroléptico utilizado con frecuencia en afecciones psiquiátricas.⁵ El mecanismo de alivio del dolor parece ser independiente de la disminución de la presión intraocular y aún no está bien definido, se cree sea debido a un efecto estabilizador de membrana en el ganglio ciliar o a la lisis celular que se produce por la concentración del fármaco.⁶

Tratar pacientes con dolor severo por glaucoma absoluto constituía un reto en el Hospital Clínico Quirúrgico "Arnaldo Milián Castro" pues la Provincia de Villa Clara no disponía de criocoagulador ni de fotocoagulador de láser diodo y el alcohol absoluto se encuentra sujeto a regulaciones. La utilización de la clorpromazina como alternativa terapéutica⁷ al tratamiento paliativo para el glaucoma absoluto doloroso podría ser entonces la solución al dolor de estos pacientes.⁸ Este trabajo tiene como objetivo valorar el efecto de la inyección retrobulbar de clorpromazina en el tratamiento del glaucoma absoluto doloroso.

MATERIAL Y MÉTODO

Se realizó un estudio longitudinal prospectivo de serie de casos en pacientes con glaucoma absoluto doloroso atendidos en la Consulta de glaucoma del Centro Oftalmológico de Villa Clara a partir del 1º de septiembre de 2007. Los pacientes fueron incluidos por orden consecutivo según asistieron a la consulta. Se excluyeron los pacientes con intervención quirúrgica filtrante o tratamiento ciclodestructivo previo en un tiempo menor de un año. Se consideró como criterio de salida al abandono del seguimiento por fallecimiento o a la inasistencia antes de los cinco años. Se consideró el consentimiento del paciente o su familia, que fueron informados sobre el procedimiento, los riesgos y los beneficios potenciales.

La técnica empleada incluye la asepsia y la antisepsia con yodo povidona al 10%, el aislamiento del campo quirúrgico con paño hendido estéril y la inyección anestésica retrobulbar de 1.5ml de lidocaína al 2% y 1.5ml de bupivacaína al 0.5% a nivel del cuadrante inferotemporal con una aguja de 26G a una profundidad de unos 2cm. Se retira la jeringa, se mantiene la aguja insertada y se conecta una jeringa con 25-50mg de clorpromazina. Finalmente se retira la aguja y se aplica presión digital durante unos minutos para minimizar la difusión anterior del medicamento. Se estableció una hora para la observación de los signos vitales y posibles reacciones adversas al medicamento, después de la que el paciente abandona el hospital (anexo 1).

El seguimiento se realizó a la semana, al mes, a los tres y seis meses y luego regularmente al menos una visita anual hasta completar el período de seguimiento.

Variables a estudiar:

Dolor: evaluado por la escala numérica de 10 puntos: cero, nada de dolor, y 10, el peor dolor imaginable.

Tensión ocular (TO): medida con aplanómetro expresada en milímetros de mercurio (mmHg) y corregida según el espesor corneal central.

Complicaciones: condiciones aparecidas durante o posterior a la inyección retrobulbar de clorpromazina y las reacciones adversas producidas por el fármaco.

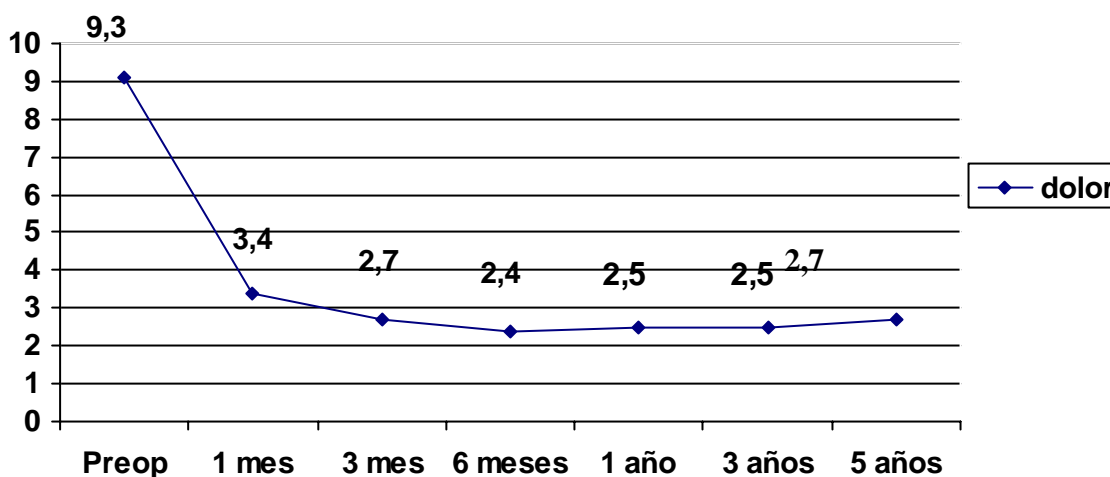
Éxito del tratamiento: se definió en dos categorías:

- Alivio del dolor: cuando existió una disminución en la escala de valoración por parte del paciente.
- Alivio del dolor y disminución de la PIO: cuando además se obtuvo una reducción tensional del 20% o más.

RESULTADOS

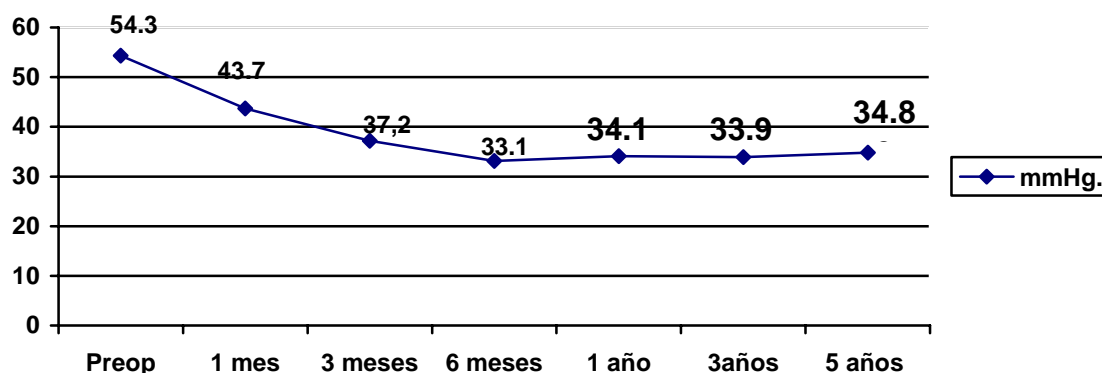
Se incluyeron en este estudio un total de 43 ojos de igual cantidad de pacientes que cumplieron un tiempo mínimo de tres a cinco años de seguimiento tras la inyección retrobulbar de 25-50mg de clorpromazina. La edad promedio de los pacientes fue de 77.8 (± 12.9) años con un rango de 29 a 97 años. En cuanto al sexo un 59% era del sexo masculino y el 41% restante del femenino. En la consulta inicial los pacientes ubicaban su dolor en 9.3 como promedio en la escala de 10; a los tres meses lo calificaban como 2.7 y mantenían este promedio en las subsecuentes visitas hasta los cinco años (gráfico 1).

Gráfico 1. Evolución del dolor tras la inyección retrobulbar de clorpromazina



La TO experimentó un descenso de una media de 54.3mmHg en el preoperatorio a una media de 34.8mmHg a los cinco años de seguimiento, lo que representó una reducción del 35.9% del valor preoperatorio. El gráfico 2 muestra el comportamiento de la TO antes y después de la inyección retrobulbar.

Gráfico 2. Comportamiento de la tensión ocular antes y después de la inyección retrobulbar



Dentro de las complicaciones relacionadas con el procedimiento se identificaron, en orden de frecuencia, el edema palpebral en ocho pacientes (18.6%), que se recuperaron con fomentos frescos en los días posteriores a la intervención, y la quémosis conjuntival en cuatro (9.3%); con menor frecuencia se encontraron la neuralgia, la equimosis y el dolor en el sitio de

inyección. Entre las relacionadas con el medicamento se encontró que la celulitis periorbitaria se presentó en cinco pacientes, el 11.6% de los pacientes tratados; la lipotimia y la hipotensión postural se presentaron en orden decreciente de frecuencia. La tabla 1 muestra las frecuencias absolutas y relativas de las complicaciones informadas.

Tabla 1. *Complicaciones de la inyección retrobulbar de clorpromazina*

Complicaciones	No.	%
Relacionadas con la técnica operatoria		
Edema palpebral	8	18.6
Quémosis conjuntival	4	9.3
Neuralgia	3	6.9
Equimosis	2	4.3
Dolor en sitio de inyección	1	2.3
Relacionadas con el fármaco empleado		
Celulitis periorbitaria	5	11.6
Lipotimia	2	4.6
Hipotensión postural	2	4.3
Confusión mental	1	2.3

Fuente: historias clínicas

En cuanto al éxito del tratamiento se obtuvo alivio del dolor en 39 de los 43 pacientes tratados con este procedimiento, lo que representa un 93.0% de efectividad en ese aspecto. De los 43 enfermos tratados 28, además de lograr el alivio del dolor, experimentaron un descenso en los niveles de tensión ocular por encima del 20% de los valores basales, lo que representa una efectividad del 65.1%.

Los pacientes evolucionaron favorablemente, de forma general, a los cinco años de tratamiento, siete requirieron de una segunda aplicación de clorpromazina y tras ella desaparecieron los síntomas iniciales y dos necesitaron de una tercera aplicación. Dos pacientes debieron ser eviscerados al no conseguirse el alivio de los síntomas tras la primera aplicación y negarse a recibir una segunda dosis. Un paciente debió ser sometido a un procedimiento ciclodestructivo adicional (ciclofotocoagulación transescleral con láser de diodo).

DISCUSIÓN

Múltiples teorías se han planteado para tratar de dar una explicación al dolor en el estadio final del glaucoma. Kavalieratos y Dimos, en una publicación para la American Academy of Pain Medicine, plantean la hipótesis de que al ser el glaucoma una neuropatía óptica el daño estructural del nervio óptico puede producir daño neuropático.⁹ La inyección retrobulbar de clorpromazina es un tratamiento efectivo para el dolor, el mecanismo exacto es desconocido, se

crea que este fármaco causa lisis celular en altas concentraciones, lo que produce cambios irreversibles en el ganglio ciliar y puede tener un efecto estabilizador de la membrana. Habitualmente se utilizan de uno a 2ml (50mg y 80mg), pero dosis inferiores suprimen los efectos sistémicos; en este estudio se utilizó la dosis de 25mg/ml. Chen y colaboradores informan que la inyección retrobulbar de clorpromazina es una forma segura y efectiva de analgesia cuando han fallado otros tratamientos y la intervención quirúrgica no es recomendada.⁶

La inyección anestésica previa es una prueba diagnóstica de la correcta ubicación de la aguja antes de la inyección principal del agente neuroléptico y reduce el disconfort y las molestias causadas por la sustancia en si misma.³ Se utilizó una combinación a partes iguales de bupivacaína y lidocaína, lo que potencia el efecto analgésico y logra una mayor duración de su efecto.^{8,10}

Los resultados de este estudio se ubican dentro de patrones informados que indican una efectividad del tratamiento en el 80-90% de los pacientes tratados con clorpromazina, superior a lo informado para el alcohol absoluto, que va de un 20 a un 87%.¹⁰ La eficacia varía del 80% al 90% durante tres meses a un año y parece ser más efectiva y su efecto más duradero si se compara con el alcohol absoluto.^{6,11} Comparado con el uso del fenol por esta misma vía se obtuvo una efectividad similar a la de este estudio, con un rango de duración del efecto de 4.5 a 48 meses, con una media de 15 meses.³

La clorpromazina puede reducir la PIO en algunos pacientes, lo que conlleva la reducción de los requerimientos de analgesia en estos casos. Cuando es utilizado el alcohol absoluto no se obtiene esta reducción tensional por lo que, generalmente, debe asociarse un procedimiento ciclodestructivo, con frecuencia la ciclocrioterapia, lo que aumenta la posibilidad de complicaciones tras el procedimiento.¹²

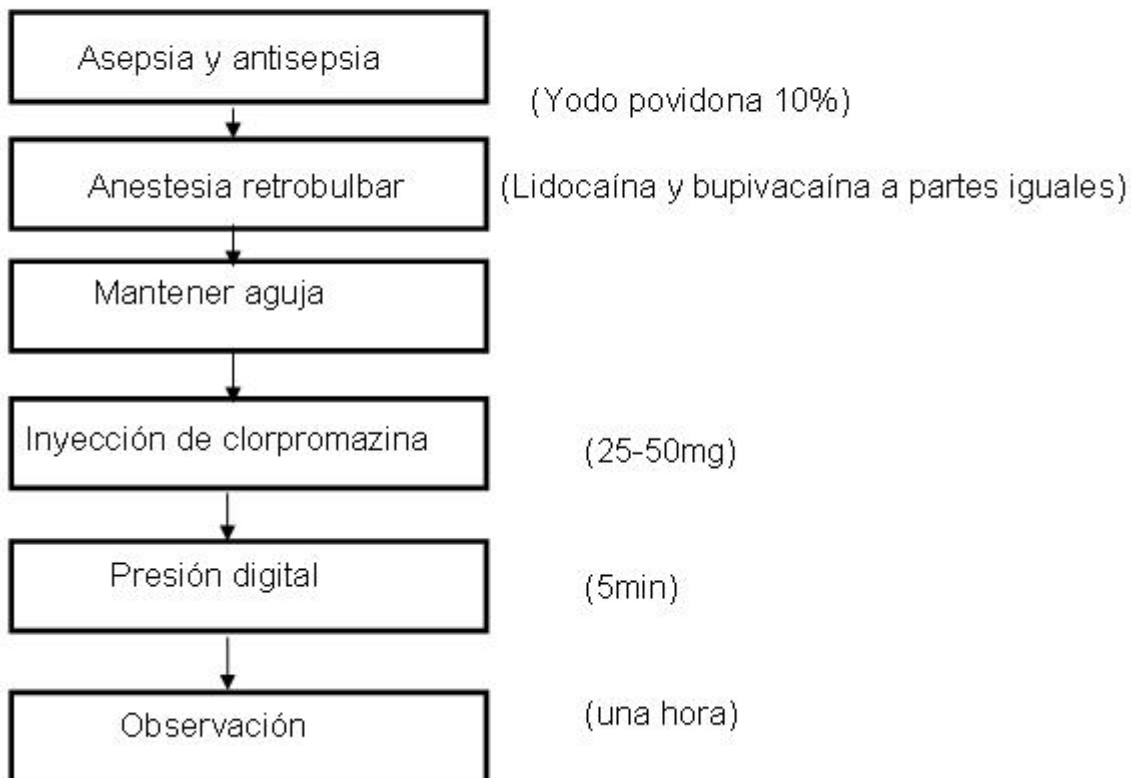
Las complicaciones de la neurólisis con clorpromazina incluyen las relacionadas con la técnica retrobulbar y aquellas que son debidas a la droga. Se han informado edema palpebral, quémosis conjuntival, ptosis palpebral, pthisis bulbi, celulitis orbitaria estéril, oftalmoplejía externa, hipema, náuseas, vómitos, breve pérdida de conciencia y necrosis grasa. No obstante, en un ojo ciego, rojo, doloroso y sin posibilidades de recuperación son escasas las complicaciones. En estos casos la sangre se reabsorbe gradualmente en pocos días y la ptosis y la oftalmoplejía suelen desaparecer en 24-48 horas.^{6,8,13}

De modo general se reconoce la ablación de parte del cuerpo ciliar mediante el empleo de láser de diodo como medio de alta efectividad para el tratamiento de estos ojos;^{2,14} el procedimiento propuesto es una opción viable en aquellos centros que carecen de esta tecnología.^{7,15}

Se concluye que la inyección retrobulbar de clorpromazina tuvo resultados positivos en el alivio del dolor y un efecto reductor de los niveles de tensión ocular en los pacientes con glaucoma absoluto con escasas complicaciones y de poca severidad.

Anexo 1

Procedimiento empleado para la inyección retrobulbar de clorpromazina



REFERENCIAS BIBLIOGRÁFICAS

1. Treatment for blind and seeing painful eyes. Clinical January [Internet]. 2004 [actualizado 16 Jan 2004; citado 13 Feb 2011.]: [aprox. 5 p.]. Disponible en: www.optometry.co.uk/.../8325b4e72a4a0c1eba3ff4606343085c_skorin20040116.pdf
2. Ferrer Guerra MT, Muguercia González Y. Ciclofotocoagulación transescleral y endociclofotocoagulación. En: Fernández Argones L, Piloto Díaz I, Domínguez Randulfe M. Glaucoma. Temas quirúrgicos. La Habana: Ciencias Médicas; 2013. p. 27-36.
3. Birch M, Strong N, Brittain P, Sandford-Smith J. Retrobulbar phenol injection in blind painful eyes. Ann Ophthalmol. 1993 Jul; 25(7): 267-70.
4. Arcacha MA. Inyección retrobulbar: alcohol o torazina [Internet]. Panamá: Centro Nacional Especializado en Enfermedades y Cirugía Retinal Retinólogos Asociados SA; 2006 [citado 10 Ene 2008]. Disponible en: <http://www.retinapanama.com/paginas/medicos/art-85.htm>
5. Gaillard A, Poirier MF. Traitements médicamenteux de la chlorpromazine aux nouvelles molécules. Soins Psychiatr. 2013 May-Jun; 34(286): 25-9.
6. Chen TC, Ahn Yuen SJ, Sangalang MA, Fernando RE, Leuenberger EU. Retrobulbar chlorpromazine injections for the management of blind and seeing painful eyes. J Glaucoma. 2002; 11: 209-13.
7. Eguía Martínez F, Rio Torres M, Capote Cabrera A. Glaucoma Neovascular. En: Manual de Tratamiento y Diagnóstico en Oftalmología. La Habana: ECIMED; 2009. p. 343-5.
8. Martínez Urbay JG, Depestre Pérez BG, Bermúdez del Sol A, Duquesne García NC. Tratamiento del glaucoma absoluto doloroso mediante inyección retrobulbar de Clorpromazina. Rev Misión Milagro [Internet]. 2009 [citado 30 Oct 2013]; 13(2):

[aprox. 7 p.]. Disponible en:

<http://www.misionmilagro.sld.cu/vol3no2/inv3205.php>

9. Kavalieratos CS, Dimou T. Gabapentin Therapy for Painful, Blind Glaucomatous Eye: Case Report. *Pain Med.* 2008;9(3):377–8.
10. Martínez Urbay JG, Miqueli Rodríguez M, Ortiz González E, Piloto Díaz I. Ciclofotocoagulación transescleral con láser diodo en glaucomas refractarios. *Rev Misión Milagro [Internet]*. 2009 [citado 30 Oct 2013];3(1):[aprox. 5 p.]. Disponible en: www.misionmilagro.sld.cu/vol3no1/inv3104.php
11. Kumar CM, Dowd TC, Hawthorne M. Retrobulbar Alcohol Injection for Orbital Pain Relief Under Difficult Circumstances: A Case Report. *Ann Acad Med.* 2006 Apr;35(4):260-1.
12. Merbs SL. Management of a Blind Painful Eye. *Ophthalmol Clin N Am.* 2006;19:287–92.
13. McCulley TJ, Kersten RC. Periocular inflammation after retrobulbar chlorpromazine (thorazine) injection. *Ophthal Plast Reconstr Surg.* 2006 Jul-Aug;22(4):283-5.
14. Treatment of ocular hypertension and open angle glaucoma: meta-analysis of randomized controlled trials. *Br Med J.* 2005;331:134.
15. Castillo Nájera F, Pereda Girón M. Ojo ciego y doloroso. El dolor ocular crónico. *Rev Dolor Clín Terapia [Internet]*. 2008 Ene-Feb [citado 30 Oct 2013];V(6):[aprox. 5 p.]. Disponible en: <http://www.intramed.net/contenidover.asp?contenidoID=51334>

Recibido: 18-11-13

Aprobado: 5- 2 -14

José Guillermo Martínez Urbay. Hospital Clínico Quirúrgico “Arnaldo Milián Castro”. Avenida Hospital Nuevo e/ Doble Vía y Circunvalación. Santa Clara, Villa Clara, Cuba. Código Postal: 50200 Teléfono: (53)(42)279517. Correo electrónico: josemu@hamc.vcl.sld.cu