

ARTÍCULO ORIGINAL

# Caracterización de los factores pronósticos morfológicos e inmunohistoquímicos en los tumores del estroma gastrointestinal

## Characterization of morphological and immunohistochemical prognostic factors in gastrointestinal stromal tumors

**Dra. Bety Alonso Falcón<sup>1</sup>**

**Dr. Johamel Ramón Ramos Valdés<sup>2</sup>**

**Lic. María del Carmen Agüero Arboláez<sup>3</sup>**

<sup>1</sup> Especialista de I Grado en Medicina General Integral. Residente de Anatomía Patológica. Hospital Clínico Quirúrgico "Arnaldo Milián Castro", Santa Clara, Villa Clara, Cuba. Correo electrónico: [betyaf@hamc.vcl.sld.cu](mailto:betyaf@hamc.vcl.sld.cu)

<sup>2</sup> Especialista de I Grado en Medicina General Integral y Anatomía Patológica. Profesor Asistente de la Universidad de Ciencias Médicas "Dr. Serafín Ruiz de Zárate Ruiz", Santa Clara. Hospital Clínico Quirúrgico "Arnaldo Milián Castro", Santa Clara, Villa Clara, Cuba. Correo electrónico: [johamelrv@hamc.vcl.sld.cu](mailto:johamelrv@hamc.vcl.sld.cu)

<sup>3</sup> Licenciada en citohistopatología. Profesora Instructora de la Universidad de Ciencias Médicas "Dr. Serafín Ruiz de Zárate Ruiz", Santa Clara. Hospital Clínico Quirúrgico "Arnaldo Milián Castro", Santa Clara, Villa Clara, Cuba.

### RESUMEN

Se realizó un estudio transversal y de tipo descriptivo de los pacientes con diagnóstico de tumor del estroma gastrointestinal. La población objeto de estudio estuvo constituida por seis pacientes operados con biopsia excisional en el año 2011 en el Hospital Clínico Quirúrgico "Arnaldo Milián Castro" de la Ciudad de Santa Clara, Provincia de Villa Clara. Las muestras fueron procesadas en el Departamento de Anatomía Patológica de la misma institución y, a través de métodos morfológicos e inmunohistoquímicos, se ofrecieron diagnósticos de tumores del estroma gastrointestinal. Para caracterizar los factores pronósticos morfológicos e inmunohistoquímicos en dichas neoplasias y predecir su comportamiento biológico se determinaron los parámetros morfológicos macro y microscópicos: la talla tumoral, la localización y el índice mitótico, que mostraron que el 57.1% se comportó como alto riesgo. Se utilizó la clasificación pronóstica de Mienttinen y Lasota y la inmunohistoquímica mostró la positividad al CD117 en el 100% de los casos, el Ki67 fue de baja actividad proliferativa en el 42.1% de los tumores. La evaluación del comportamiento biológico del tumor en los pacientes con diagnóstico de tumor del estroma gastrointestinal en este hospital, según el índice de Mienttinen y Lasota, se consideró de alto riesgo en el 57% de los pacientes estudiados.

**Palabras clave:** tumores del estroma gastrointestinal, histología

## ABSTRACT

It carried out a study of a cross-sectional descriptive of patients diagnosed with gastrointestinal stromal tumor. The study population consisted of six patients who underwent excisional biopsy in 2011 at "Arnaldo Milian Castro" Clinical Surgical Hospital of the City of Santa Clara, Villa Clara province. The samples were processed in the Department of Pathology of the same institution, through morphological and immunohistochemical methods, the diagnosis of gastrointestinal stromal tumors were offered. Tumor size, location and the mitotic index, which showed that 57.1% behaved as high risk: To characterize the morphological and immunohistochemical prognostic factors in these tumors and predict their biological behavior of the macro and microscopic morphological parameters were determined. Mienttinen prognostic and Lasota classification was used and immunohistochemistry showed positive to CD117 in 100% of cases, the Ki67 proliferative activity was low at 42.1% of the tumors. The evaluation of the biological behavior of the tumor in patients diagnosed with gastrointestinal stromal tumor in the hospital, according to the index Mienttinen and Lasota, was considered high risk in 57% of patients studied.

**Key words:** gastrointestinal stromal tumors, histology

## INTRODUCCIÓN

Recientemente se ha profundizado en el estudio de los tumores mesenquimáticos derivados de la pared gastrointestinal, particularmente en aspectos básicos de su biología, su histogénesis y su perfil inmunohistoquímico. Estos tumores derivados de las células intersticiales de Cajal son denominados tumores del estroma gastrointestinal (GIST, por sus siglas en inglés).<sup>1</sup>

Desde el punto vista macroscópico los GIST varían su talla y su localización, su color predominante puede ser rosado pálido, son sólidos y algunos pueden presentar cavitación quística con zonas de hemorragia y necrosis; la mucosa suprayacente puede mostrar ulceración. En la histopatología pueden presentarse como tumores de células fusadas, epitelioides y mixtos (fusado-epitelioides), con estroma mixoide, vascularizado o hialinizado, además de la presencia variable de mitosis.<sup>2</sup> El conjunto de características macroscópicas y microscópicas de los GIST constituyen las particularidades clínicas pronósticas de utilidad.

En el mundo actual la inmunohistoquímica y la Biología molecular muestran grandes avances en el conocimiento de los GIST y se presentan en los diferentes foros científicos nuevos marcadores como el DOG 1<sup>3</sup> para el marcaje diagnóstico; paralelamente se estudian los marcadores pronósticos para determinar el comportamiento biológico en países de vanguardia en el tema como Italia y España.

Algunos autores indican que de un 25 a un 30% de los GIST muestran caracteres de malignidad y se refieren a ellos como sarcomas del estroma gastrointestinal (GISS, por sus siglas en inglés); estos tumores recurren, y pueden dar metástasis, a los pulmones, al peritoneo y al hígado. Recientemente se ha señalado que no existen criterios precisos para predecir el comportamiento maligno de los GIST.<sup>4</sup>

En Cuba los casos con diagnóstico histopatológico de GIST son enviados al Centro de Referencia Nacional del Departamento de Anatomía Patológica del Hospital Clínico Quirúrgico "Hermanos Ameijeiras" (CRNAP) para confirmación inmunohistoquímica del diagnóstico y el pronóstico. En el Hospital Clínico Quirúrgico "Arnaldo Milián Castro" se diagnostican mensualmente entre seis y ocho biopsias excisionales quirúrgicas de tumor maligno del tracto gastrointestinal. Anualmente solo entre tres y cinco de ellos corresponden a GIST y son remitidos al CRNAP para la confirmación inmunohistoquímica. Este estudio propuso conocer las características de los factores pronósticos morfológicos e inmunohistoquímicos imprescindibles para predecir el comportamiento biológico de los tumores del estroma gastrointestinal.

## **MATERIAL Y MÉTODO**

Esta investigación constituye un estudio transversal y de tipo descriptivo de los pacientes con diagnóstico de tumor del estroma gastrointestinal (GIST). La población objeto de estudio estuvo constituida por seis pacientes con este diagnóstico operados con biopsia excisional durante el año 2011. Las muestras fueron procesadas en el Departamento de Anatomía Patológica del Hospital Clínico Quirúrgico "Arnaldo Milián Castro" a través de métodos morfológicos y enviadas al Centro de Referencia Nacional del Departamento de Anatomía Patológica del Hospital Clínico Quirúrgico "Hermanos Ameijeiras" para confirmación inmunohistoquímica diagnóstica y pronóstica.

La recogida del dato primario se realizó a través de la base de datos de biopsias en FOXPROL y se verificó con la boleta de biopsia original del archivo del Departamento de Anatomía Patológica.

Se recolectaron los datos generales y los parámetros morfológicos macroscópicos y microscópicos con la evaluación de las técnicas inmunohistoquímicas diagnósticas y pronósticas de cada biopsia -se utilizaron los emitidos en la boleta de diagnóstico de biopsia del Centro Nacional de Referencia de Anatomía Patológica-.

Las variables epidemiológicas utilizadas fueron el sexo y la edad con las escalas: menores de 44 años, entre 45-64 años y mayores de 65 años por ser los rangos de edad definidos. Las variables morfológicas macroscópicas fueron: la localización anatómica del tumor, la intervención quirúrgica de resección del tumor atendiendo a la talla y la localización; se definió en completa e incompleta la talla tumoral y la multifocalidad se definió como la ubicación de dos o más tumores en diferentes segmentos del tracto gastrointestinal y las microscópicas los patrones morfológicos que son definidos por la Organización Mundial de la Salud en el año 2000<sup>4</sup>: pleomorfismo, índice mitótico por 50 campos de mayor aumento, afectación ganglionar, necrosis y respuesta inflamatoria asociada al tumor si se encuentra presente o no. Las variables inmunohistoquímicas diagnósticas fueron el CD117, el CD34, el S-100 y la alfa actina, que permiten establecer el diagnóstico confirmativo de GIST; la variable pronóstica Ki67 fue utilizada para determinar el índice de proliferación tumoral. A partir de las variables talla, localización del tumor e índice mitótico se determinó el comportamiento biológico de los GIST. Se utilizó el índice de pronóstico primario de Mienttinen y Lasota, 2006.<sup>5</sup> Los casos se clasificaron a partir de los criterios de riesgo de Fletcher (recuento mitótico y talla tumoral).<sup>6</sup>

### **Ética**

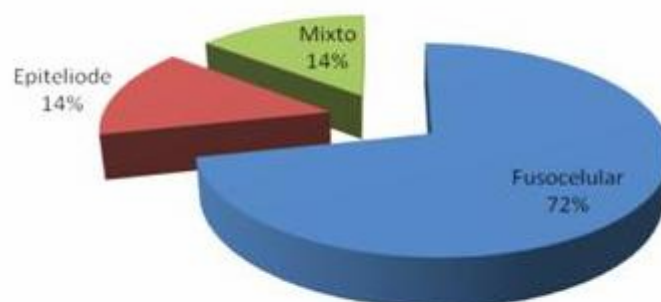
Los resultados obtenidos en esta investigación solo fueron utilizados con fines científicos y se cuidó de no reflejar durante el proceso ningún dato con el que se pueda identificar a los pacientes en estudio.

Los datos obtenidos se agruparon en una base de datos SPSS para Windows a la que se aplicaron métodos estadísticos. El análisis de la información se centró en el uso de técnicas de estimación del comportamiento biológico de los GIST de los casos del estudio.

## RESULTADOS

En el gráfico 1 se destaca que del total de patrones histológicos obtenidos a través de la biopsia el 72% correspondió al patrón fusocelular.

**Gráfico 1.** Patrones morfológicos más frecuentes del tumor en los pacientes con diagnósticos de GIST



Fuente: boletas de biopsias

Otros parámetros histológicos presentes para determinar el potencial biológico del tumor en los pacientes con diagnósticos de GIST fueron el pleomorfismo y la necrosis -57.1% para cada parámetro-, expresiones histológicas más frecuentes mostradas por dichos tumores (tabla 1).

**Tabla 1.** Presentación de otros parámetros histológicos para determinar el potencial biológico del tumor en los pacientes con diagnósticos de GIST

Parámetros histológicos	Presente	
	No.	%
Multifocalidad	3	42.9
Pleomorfismo	4	57.1
Afectación ganglionar	1	14.3
Necrosis	4	57.1
Respuesta inflamatoria peritumoral	2	28.6

Fuente: boletas de biopsias

La distribución del riesgo de acuerdo a las características histopatológicas en los pacientes con diagnóstico de GIST se muestra en el tabla 2. Los de alto riesgo alcanzaron un 57.1% y los de localización en el estómago y el intestino delgado 14.3% cada uno, con una talla superior a los 2cm y más de cinco mitosis por 50 campos de mayor aumento.

**Tabla 2.** Distribución del riesgo de acuerdo a las características histopatológicas en los pacientes con diagnósticos de GIST

Mitotic	Size	Stomach	Small bowel	Large bowel	Other location	Acumulative rish
≤5 mitosis	≤2cm	0 muy bajo riesgo 0%	0 muy bajo riesgo 0%	0 muy bajo riesgo 0%	0 muy bajo riesgo 0%	2 muy bajo riesgo 28.6%
	>2 ≤5cm	2 muy bajo riesgo 28.6%	0 bajo riesgo 0%	1 bajo riesgo 14.3%	0 bajo riesgo 0%	1 bajo riesgo 14.3%
	>5 ≤10cm	0 bajo riesgo 0%	0 intermedio 0%	0 intermedio 0%	0 intermedio 0%	0 intermedio 0%
	>10cm	0 intermedio 0%	0 alto riesgo 0%	0 alto riesgo 0%	0 alto riesgo 0%	4 alto riesgo 57.1%
>5 mitosis	≤2cm	0 bajo riesgo 0%	0 alto riesgo 0%	0 alto riesgo 0%	0 alto riesgo 0%	
	>2 ≤5cm	0 intermedio 0%	1 alto riesgo 14.3%	0 alto riesgo 0%	0 alto riesgo 0%	
	>5 ≤10cm	1 alto riesgo 14.3%	1 alto riesgo 14.3%	0 alto riesgo 0%	0 alto riesgo 0%	
	>10cm	1 alto riesgo 14.3%	0 alto riesgo 0%	0 alto riesgo 0%	0 alto riesgo 0%	

Fuente: boletas de biopsias/Consensus guide for the prognosis of GIST NIH/NCI, April 2001 Fletcher et al. Human Pathol 33:459-465, 2002

La tabla 3 presenta las variables diagnósticas inmunohistoquímicas: el CD117 fue positivo en el 100% y el CD34 en el 57.1% de los casos enviados al Centro de Referencia Nacional; el S-100 y la alfa actina resultaron negativos en el 85.7% de los casos.

**Tabla 3.** Variables diagnósticas inmunohistoquímicas del tumor en los pacientes con diagnósticos de GIST

Variables diagnósticas inmunohistoquímicas	Positiva		Negativa		No evaluada	
	No.	%	No.	%	No.	%
CD117	7	100	0	0	0	0
CD34	4	57.1	1	14.2	2	28.6

S-100	1	14.2	6	85.7	0	0
Alfa actina	1	14.2	6	85.7	0	0
Desmina	0	0	2	28.6	5	71.4

Fuente: Informe inmunohistoquímico del Centro de Referencia Nacional de Anatomía Patológica

En cuanto al marcador inmunohistoquímico de proliferación Ki67 -de gran importancia- realizado en el Centro de Referencia Nacional solo cinco (42.9%) del total de casos enviados se comportó como de baja actividad proliferativa. En la tabla 4 se muestra el comportamiento biológico del tumor en los pacientes con diagnóstico de tumor del estroma gastrointestinal (GIST) -se utilizó el índice de Miettinen y Lasota- y son los de alto riesgo para un comportamiento biológico agresivo los más frecuentes (57.1% del total).

**Tabla 4.** Comportamiento biológico del tumor en los pacientes con diagnóstico de GIST según el índice de Miettinen y Lasota

Índice de Miettinen y Lasota	No.	%
Muy bajo riesgo	2	28.6
Bajo riesgo	1	14.3
Riesgo intermedio	0	0
Alto riesgo	4	57.1
<b>Total</b>	<b>7</b>	<b>100</b>

Fuente: boletas de biopsias/Informe inmunohistoquímico del Centro de Referencia Nacional de Anatomía Patológica, 2011/Miettinen and Lasota, 2007

## DISCUSIÓN

Durante el año 2011 se diagnosticaron en el Hospital Clínico Quirúrgico "Arnaldo Milián Castro" un total de siete tumores del estroma gastrointestinal a través de biopsia excisional en seis pacientes, con intervención quirúrgica de resección completa en cinco casos e incompleta en dos; de los pacientes diagnosticados correspondieron al sexo femenino cinco y uno al masculino, con una mayor incidencia en los mayores e iguales a 65 años (cuatro pacientes). Estos datos coinciden con las variables epidemiológicas informadas en varios estudios como los de Miettinen y Lasota, que informan la mayor frecuencia en esas edades.<sup>6</sup>

En los resultados histopatológicos la localización más frecuente de los GIST en esta serie fue el estómago, con cuatro casos, seguido del intestino delgado con dos y un caso registrado de localización en el intestino grueso que correspondía a un paciente que presentaba multifocalidad (estómago y colon izquierdo), con iguales características morfológicas; no se informaron casos con otras localizaciones. En la literatura se considera que el pronóstico de los GIST, a pesar de ser benigno en un mayor por ciento, se ensombrece a medida que se encuentran más alejados en el tubo digestivo.<sup>7</sup>

La talla tumoral promedio fue de 5.5cm y fue el tamaño comprendido en el rango entre 2-5cm el más frecuente, lo que varía de una literatura a otra<sup>7</sup> y <http://www.revactamedicacentro.sld.cu>

también de un estudio a otro de acuerdo al número de casos registrados, pero se considera una de las características estudiadas por investigadores como Fletcher para mostrar un pronóstico teniendo en cuenta las varias morfologías.<sup>8</sup> Respecto a la celularidad la más frecuente en estos casos fue la fusocelular, con cinco tumores, mientras que la epitelioides y la mixta se comportaron con igual número, elemento que coincide con estudios en la Universidad de Valencia, España.<sup>9</sup>

El conteo mitótico presentó un predominio de los casos con más de cinco mitosis por 50 campos de mayor aumento en cuatro pacientes, elemento que difiere del estudio de Valencia.<sup>10</sup>

Dentro de otros parámetros morfológicos estudiados para determinar el potencial biológico del tumor están la presencia de necrosis y el pleomorfismo, elevado en el 57.1% del total de casos, así como la multifocalidad en el 42.9%, elementos que la literatura describe se asocian al peor pronóstico de los casos, de conjunto con otras de las características anteriormente mencionadas, y que son coincidentes con las presentadas en los estudios del Dr. LLombart-Bosch en la Universidad de Valencia, España.<sup>11</sup>

La muestra quedó reagrupada del siguiente modo: cuatro casos de alto riesgo, con más de cinco mitosis, talla superior a los 2cm y localización de dos en el estómago y dos en el intestino delgado; dos casos de muy bajo riesgo con menos cinco mitosis, talla de 2-5cm y localización en el estómago y el intestino delgado y de bajo riesgo un caso de localización en el intestino grueso, con menos de cinco mitosis y talla entre 2-5cm.

Todos los casos fueron enviados al CRNAP para estudio inmunohistoquímico. Al 100% se le realizó el CD117, que constituye el marcador de mayor sensibilidad que marca estos tumores y que se describe en todas literaturas consultadas; otros marcadores realizados fueron el CD34+ en el 57.1%, el S-100 en el 14.2%, la alfa actina en el 14.2%, la desmina en el 0% y el Ki67 en el 71.4%, estos datos coinciden con los de otros estudios.<sup>14</sup>

En la relación pronóstica del Ki67 en los casos a los que se le realizó se expresa que la baja actividad proliferativa predomina con el 42.9%, lo que al igual que en otras bibliografías consultadas<sup>15</sup> como los estudios de Rudolph y colaboradores en 1998, de Emory y colaboradores en 1997,<sup>16</sup> de Hall y colaboradores en 2006 y de Miettinen y Lasota en 2007 no brindan mucha mayor información sobre el índice mitótico.<sup>17</sup>

A pesar de que la literatura registra que alrededor de los dos tercios de los GIST, es decir, el 70%, tienen un comportamiento benigno,<sup>18</sup> en la evaluación realizada en este hospital a través del índice de Miettinen y Lassota, al tener en consideración los parámetros talla, índice mitótico y localización, se pudo encontrar que el 57% de los pacientes estudiados presentaban GIST con alto riesgo de comportamiento agresivo, lo que se considera esté en relación con las características de la muestra seleccionada, correspondiente a pacientes operados en etapa clínica, es decir, con síntomas secundarios al tumor, en ocasiones de talla considerable.

## REFERENCIAS BIBLIOGRÁFICAS

1. Vinay K, Pritzker N, Abbas AK. Robbins Basic Pathology. 9<sup>na</sup> ed. Chicago: Elsevier; 2013.
2. Martín Gil J, García Marín A, Vaquero Rodríguez A, Sánchez Rodríguez T, Camarero Mulas C, Pérez Díaz MD, et al. Gist gástrico gigante. Rev Esp Enferm Dig. 2009;101(12):881-9.
3. Streutker CJ, Huizinga JD, Driman DK, Ridell RH. Intercial cells of Cajal in health and disease. Histopathology. 2007 Jan;50(2):176-89.
4. The WHO Classification of Tumours of the Digestive System, World Health. Lyon: IARC Press; 2006.
5. Miettinen M, Lasota J. Prognosis of primary GIST. Semin Diagn Pathol. 2006 May;23(2):70-83.
6. Corless CL, Fletcher JA, Heinrich MC. Biology of gastrointestinal stromal tumors. J Clin Oncol. 2004;22:3813-25.
7. Heinrich BP, Rubin BJ. Biology and genetic aspects of gastrointestinal stromal tumors: KIT activation and cytogenetic alterations. Hum Pathol. 2002;33:484-95.
8. Hirota S, Isozaki K, Moriyama Y. Gain-of-function mutations of c-kit in human gastrointestinal stromal tumors. Science. 1998 Jan 23;279(5350):577-80.
9. Miettinen M, Lasota J. Prognosis of primary GIST. Semin Diag Pathol. 2006; May;23(2):70-83
10. Miettinen M, Sarlomo-Rikala M, Lasota J. Gastrointestinal stromal tumors: recent advances in understanding of their biology. Huma Pathol. 1999;30:1213-20.
11. Monihan JM, Carr NJ, Sobin LH. CD34 immunorexpression in stromal tumors of the gastrointestinal tract and in mesenteric fibromatosis. Histopathology. 1994;25:469-73.
12. Suster S. Gastrointestinal stromal tumors. Sem Diagnost Pathol. 1996 Nov;13(4):297-313.
13. Miettinen M, Sobin LH, Lasota J. Gastrointestinal stromal tumors of the stomach: a clinicopathologic, immunohistochemical, and molecular genetic study of 1765 cases with long-term follow-up. Am J Surg Pathol. 2005;Jan;29(1):52-68.
14. Emory TS, Sobin LH, Lukes L y col. Prognosis of gastrointestinal smooth-muscle (stromal) tumors. Am J Surg Pathol. 1999;23:82-7.
15. Tumor del estroma gastrointestinal. (GIST). Clinica las Condes. Rev Med Clin 2008;19(4):381-84.
16. Nafussi AA, Wong NACS. Intrabdominal spindle cell lesions: a review and practical aids to diagnosis. Histopathol. 2001;38:387-402.
17. Joensuu H, Roberts PJ, Sarlomo-Rikala M. Effect of the tyrosine kinase inhibitor STI571 in a patient with a metastatic gastrointestinal stromal tumor. N Engl J Med. 2001;344:1052-56.
18. Miettinen M, Zeng-Feng Wang, Lasota J. DOG1 Antibody in the Differential Diagnosis of Gastrointestinal stromal tumors, A study of 1840 cases. Am J Surg Pathol. 2009 Sep;33(9):1401-8. doi: 10.1097/PAS.0b013e3181a90e1a.

Recibido: 11- 7-13

Aprobado: 9-12-13

**Bety Alonso Falcón.** Hospital Clínico Quirúrgico "Arnaldo Milián Castro". Avenida Hospital Nuevo e/ Doble Vía y Circunvalación. Santa Clara, Villa Clara, Cuba. Código Postal: 50200 Teléfono: (53)(42)270000. Correo electrónico: [betyaf@hamc.vcl.sld.cu](mailto:betyaf@hamc.vcl.sld.cu)