

CLÍNICO PATOLÓGICA

Aspergilosis invasiva neuropulmonar

Invasive aspergillosis neuropulmonar

RESUMEN

Se trata de un paciente de 68 años, masculino, blanco, con antecedentes de asma bronquial, hipotiroidismo, hiperplasia benigna de próstata, hepatopatía crónica y enfermedad renal crónica con seguimiento por el Especialista en Nefrología. Presentó varios ingresos por cuadro respiratorio con diagnóstico de bronconeumonía además de cifras bajas de hemoglobina, se constató proteinuria en rango nefrótico y se valoró la posibilidad de realizar biopsia renal. Se incluyen en los exámenes estudios inmunológicos y hemoquímicos así como microbiológicos, con hemocultivos positivos para estafilococo aureus. Evolucionó desfavorablemente con desequilibrio ácido básico y marcada toma del estado general hasta la bradicardia extrema y la muerte. En la autopsia se encontró la presencia de una glomerulonefritis membranoproliferativa secundaria a virus hepatotropos con daño hepático crónico que llevó a la consiguiente inmunosupresión y a la infestación por aspergillus, con invasión meningoencefálica y pulmonar. La aspergilosis invasora es una causa importante de morbilidad y mortalidad en enfermos inmunosuprimidos.

Palabras clave: aspergilosis pulmonar invasiva/mortalidad

ABSTRACT

This is a 68 year old male patient, white, with a history of bronchial asthma, hypothyroidism, benign prostatic hyperplasia, chronic liver and chronic renal disease monitoring by Nephrology Specialist. Presented various income for respiratory diagnosed with bronchopneumonia plus low hemoglobin, the proteinuria was found in nephrotic range and the possibility of renal biopsy was assessed. Immunological studies and microbiological hemochemical and included tests, with blood cultures positive for Staphylococcus aureus. It evolved unfavorably with acid-base imbalance and marked general malaise to extreme bradycardia and death. At autopsy the presence of membranoproliferative glomerulonephritis secondary to hepatotropic viruses with chronic liver damage leading to immunosuppression and the resulting Aspergillus infestation with meningoencephalic invasion and lung was found . Invasive aspergillosis is a major cause of morbidity and mortality in immunocompromised patients.

Key words: invasive pulmonary aspergillosis/mortality

PRESENTACIÓN DEL CASO

Datos generales:

Primer ingreso: 13-11-2012

Estadía: 44 días

Segundo ingreso: 9-1-2013

Estadía: nueve días

Tercer ingreso: 29-1-2013

Estadía: 82 días Falleció: 21-4-2013

Servicios implicados: Servicios Clínicos, Laboratorio Clínico y Microbiología.

Se trata de un paciente de 68 años, piel blanca, jubilado.

Antecedentes patológicos familiares: madre, cardiopatía isquémica.

Antecedentes patológicos personales: fumador inveterado, hiperplasia prostática benigna desde hacía seis años con tratamiento (proscard -1½ tabletas diarias-), enfermedad renal crónica de dos años de evolución, con seguimiento por el Especialista en Nefrología, hipertensión arterial con tratamiento -furosemida (40mg) una tableta cada ocho horas, verapamilo (80mg) una tableta cada ocho horas, captopril (25 mg) una tableta cada 12 horas y acetazolamida (250mg) una tableta cada ocho horas-, hipotiroidismo con bocio con cambios degenerativos quísticos tratado con levotiroxina (1mg) una tableta diaria desde hacía seis meses; además antecedentes de asma bronquial y hepatitis viral sin precisar.

Acudió al Cuerpo de Guardia porque presentaba astenia y disnea a los esfuerzos, que se incrementaban progresivamente; se constataron, al examen físico, mucosas hipocoloreadas, tejido celular subcutáneo (TCS) infiltrado en ambos miembros inferiores, murmullo vesicular conservado en ambos campos pulmonares, frecuencia respiratoria (FR): 20x/min, frecuencia cardíaca (FC): 92x/min y tensión arterial (TA): 150/90mmHg.

Se le realizaron complementarios:

Hematocrito (Hto): 0.30vol%

Leucograma: $7.5 \times 10^9/l$

Rayos X (Rx) de torax: ensanchamiento de mediastino medio con origen presumiblemente vascular.

Fue ingresado en una Sala de Medicina con la impresión diagnóstica de síndrome anémico para estudio.

En su estadía en sala se le realizaron nuevos complementarios:

Hemoglobina (Hb): 76g/l

Velocidad de sedimentación globular (VSG): 60mm/h

Tiempo de sangramiento y coagulación: valores normales

Conteo de plaquetas: $180 \times 10^9/l$

Creatinina, ácido úrico, colesterol y triglicéridos: valores normales.

Se realizaron, además, la prueba de Coombs, una biopsia de grasa periumbilical para amiloidosis, una rectosigmoidoscopia y un Rx de cráneo y columna lumbosacra, todos sin alteraciones relevantes.

Hubo necesidad de transfundirlo con dos unidades de glóbulos rojos, permaneció con tinte icterico y anoréxico. Se realizaron, también:

Complemento C₄: 0.23mg/dl

Completo C₃: 1.343mg/dl

Inmunoglobulina (Ig) A: 1.12mg/dl

IgG: 5.16mg/dl

IgM: 1.02mg/dl

Lactato deshidrogenada (LDH): 280UI/l

Se constató proteinuria en rango nefrótico y, tras la valoración por el Especialista en Nefrología, se diagnosticó enfermedad renal crónica (ERC) estadio II y síndrome nefrótico. Continuó con anorexia y aparecieron náuseas y vómitos con restos alimentarios; se realizó gastroduodenoscopia que solo informó signos de gastritis. Durante el ingreso presentó, además, disnea intensa que acompañó un cuadro respiratorio sutil -se indicaron salbutamol y becloasma- con tos productiva que llevó tratamiento con ceftriaxona -1gxdía-, aminofilina y areosolterapia.

Se realizaron nuevos exámenes complementarios:

Proteinuria en 24h: 3.64g

Proteínas totales: 49.3, albúmina: 34.3, globulina: 15

Transaminasa glutámico oxalacética (TGO): 55u/l

LDH: 403UI/l

Hto: 0.38vol%

VSG: 60mm/h

Presentó, posteriormente, un episodio de hipertensión arterial (HTA) que requirió de la administración de captopril y furosemida. Evolucionó favorablemente, se trasladó a la Sala de Nefrología y fue egresado con tratamiento con antiagregantes plaquetarios con la posibilidad de posterior biopsia renal.

Ante un cuadro respiratorio de cinco días de evolución, con fiebre refractaria a tratamiento habitual, tos productiva, intolerancia al decúbito y disnea, fue reingresado en una Sala de Medicina; en esta ocasión la estadía hospitalaria fue corta. Se le realizaron complementarios:

Hb: 11g/l

Leucocitos: $4.0 \times 10^9/l$

Rx de tórax: informó ensanchamiento mediastinal, cardiomegalia, lesiones pulmonares inflamatorias.

Se admitió con diagnóstico de bronconeumonía bacteriana extrahospitalaria y se le puso tratamiento con rocephin. Se mantuvo los tres primeros días con fiebre y hemodinámicamente estable. Lo valoró el Especialista en Nefrología y, dada la evolución favorable y la negativa para la realización de la biopsia renal, fue egresado.

Reingresó por tercera ocasión para la realización de la biopsia renal con cifras de creatinina de valores normales y diuresis adecuada. Presentó fiebre elevada en varias ocasiones durante su estadía en la Sala de Nefrología. Los nuevos complementarios mostraron nuevamente anemia (Hb: 8.25g/l); el resto de los complementarios estuvo dentro de los valores normales. Presentó de nuevo un cuadro respiratorio con disnea, sibilancia y crepitantes bibasales; se realizaron hemocultivos y, en uno de ellos, apareció un estafilococo aureus. Se incrementaron los edemas y la toma del estado general. Se puso tratamiento con vancomicina -1g cada 12h- y meropenem -1g cada 12h- y se valoró un posible estado de inmunosupresión. Se decidió posteriormente realizar hemodiálisis producto a la retención de líquidos, a la pobre respuesta a los diuréticos y a la albúmina. Se le practicó un medulograma: normocelular, serie megacariopoyética íntegra. Mantenía la astenia, la anorexia y el insomnio, aparecieron vómitos biliosos y deposiciones diarreicas; se decidió en discusión conjunta realizar colon por enema, antígeno para citomegalovirus y virus de Epstein Bar, anticuerpos anti-citoplasma de neutrófilos (ANCA) y anticuerpos antinucleares (ANA). Continuaron las diarreas profusas, estaba adinámico y anoréxico, con diuresis muy escasa y en anasarca; una

hemogasometría fue interpretada como acidosis metabólica ligera sin criterio de corrección.

Se le transfundieron glóbulos y se concluyó una serie de intacglobin.

Hepatograma:

Transaminasa glutámico-pirúvica (TGP): 92.5u/l

Transaminasa glutámico-oxaloacética (TGO): 131.5u/l

Fosfatasa alcalina (FAL): 480UI/l

Gamma-glutamil transpeptidasa (GGTP): 244u/l

Bilirrubina total: 108.9mmol/l

Creatinina: 345micromol/l

Fue valorado por el Especialista en Gastroenterología que diagnosticó una hepatopatía crónica agravada por cuadro séptico. Se mantuvo con marcada toma del estado general, con desorientación transitoria y con agresividad. Se instaló disnea con hipotensión arterial, deterioro físico y mental franco e irreversible, apareció asterixis y tendencia al sueño que evolucionó al estado de estupor, la bradicardia y paro cardiorrespiratorio; a pesar de las medidas no se recuperó.

DISCUSIÓN CLÍNICA

Dr. Yuniel González Cárdenas

Residente de Nefrología. Hospital Clínico Quirúrgico "Arnaldo Milián Castro", Santa Clara, Villa Clara, Cuba

Planteó que se mantuvo el manejo desde un inicio con el diagnóstico del síndrome nefrótico secundario a proceso oncológico, fundamentalmente a proceso linfoproliferativo o a neoplasia de colon.

Dr. Lisandra Vázquez la Rosa

Residente de Hematología. Hospital Clínico Quirúrgico "Arnaldo Milián Castro", Santa Clara, Villa Clara, Cuba

Ante el diagnóstico de síndrome nefrótico secundario se plantea la posibilidad de enfermedades como el lupus eritematoso sistémico, que aparece con mayor frecuencia en mujeres y que debe reunir una serie de criterios que no están presentes en este caso; la enfermedad mixta del tejido conectivo y la poliarteritis nudosa se descartan. Se descarta la posibilidad de una enfermedad de Von Wegener porque no existe, en este caso, la hematuria o la afectación hemorrágica pulmonar. Los virus de la hepatitis B y C, así como el virus de la inmunodeficiencia humana (VIH), también son causas de glomerulonefritis membranoproliferativas secundarias que no se descartan del todo y, finalmente, plantea el diagnóstico de una amiloidosis.

MSc. Dra. Marta María Pérez de Alejo

Máster en Educación Médica Superior. Especialista de II Grado en Medicina Interna. Profesora Auxiliar de la Universidad de Ciencias Médicas "Dr. Serafín Ruiz de Zárate Ruiz", Santa Clara. Hospital Clínico Quirúrgico "Arnaldo Milián Castro", Santa Clara, Villa Clara, Cuba

Plantea la posibilidad de cuatro enfermedades fundamentales: amiloidosis, mieloma múltiple, linfomas y vasculitis sistémica. Se registran casos con grasa periumbilical para

amiloide negativa que finalmente han resultado amiloidosis; no obstante, considera la posibilidad del linfoma como enfermedad más probable.

Dr. Wilfredo Domínguez Antunez

Especialista de I Grado en Medicina Interna. Profesor Instructor de la Universidad de Ciencias Médicas "Dr. Serafín Ruiz de Zárate Ruiz", Santa Clara. Hospital Clínico Quirúrgico "Arnaldo Milián Castro", Santa Clara, Villa Clara, Cuba

Ante un paciente de 68 años plantea que debe evaluarse la posibilidad de un tumor gástrico, secundario a mieloma. Se realizó survey óseo que no aportó datos que hablaran a favor de un mieloma. Aunque el cáncer de mama es más frecuente en la mujer, debe buscarse también en hombres como causa de glomerulonefritis membranoproliferativa secundaria.

Dr. Sergio Camacho Romero

Especialista de I Grado en Nefrología. Hospital Clínico Quirúrgico "Arnaldo Milián Castro", Santa Clara, Villa Clara, Cuba

Ante un paciente con proteinuria en rango nefrótico, con riñones ultrasonográficamente normales y ensanchamiento mediastínico, se plantea el diagnóstico de linfoma como primera enfermedad.

Dr. Eduardo Fernández Ruiz

Especialista de II Grado en Nefrología. Hospital Clínico Quirúrgico "Arnaldo Milián Castro", Santa Clara, Villa Clara, Cuba

Cuando existió la posibilidad de un diagnóstico por biopsia renal y el paciente tenía buen estado general hubo negativa familiar. Ya ante la marcada toma del estado general y una estafilococcemia fue imposible realizar el procedimiento. Inició con una glomerulonefritis membranoproliferativa, en la mayoría de los casos secundaria, no solo a procesos oncoproliferativos, sino también a infecciones, fundamentalmente virus de la hepatitis así como vasculitis y otras enfermedades sistémicas que pueden debutar con esta manifestación clínica.

INFORME FINAL. DEPARTAMENTO ANATOMÍA PATOLÓGICA

MSc. Dra. Arletis Ferrer Pérez¹

Dra. Claudia Roche Albernas²

Dr. Johamel Ramos Valdés³

Dra. Carmen Patricia Alfonso González⁴

¹ Máster en Enfermedades Infecciosas. Especialista de I Grado en Medicina General Integral y en Anatomía Patológica. Profesora Asistente de la Universidad de Ciencias Médicas "Dr. Serafín Ruiz de Zárate Ruiz", Santa Clara. Hospital Clínico Quirúrgico "Arnaldo Milián Castro", Santa Clara, Villa Clara, Cuba.

² Especialista de II Grado en Anatomía Patológica. Profesora Asistente de la Universidad de Ciencias Médicas "Dr. Serafín Ruiz de Zárate Ruiz", Santa Clara. Hospital Clínico Quirúrgico "Arnaldo Milián Castro", Santa Clara, Villa Clara, Cuba.

³ Especialista de I Grado en Medicina General Integral y de II Grado en Anatomía Patológica. Profesora Asistente de la Universidad de Ciencias Médicas "Dr. Serafín Ruiz de Zárate Ruiz", Santa Clara. Hospital Clínico Quirúrgico "Arnaldo Milián Castro", Santa Clara, Villa Clara, Cuba.

⁴ Especialista de I Grado en Medicina General Integral y en Anatomía Patológica. Profesora Instructora de la Universidad de Ciencias Médicas "Dr. Serafín Ruiz de Zárate Ruiz", Santa Clara. Hospital Asistencial "Celestino Hernández Robau", Santa Clara, Villa Clara, Cuba.

En la autopsia de este paciente se encontró la presencia de una glomerulonefritis membranoproliferativa secundaria a virus hepatotropos que llevó a la consiguiente inmunosupresión y a la infestación por aspergilus, con invasión -por este último- meningoencefálica y pulmonar (figuras 1-4).

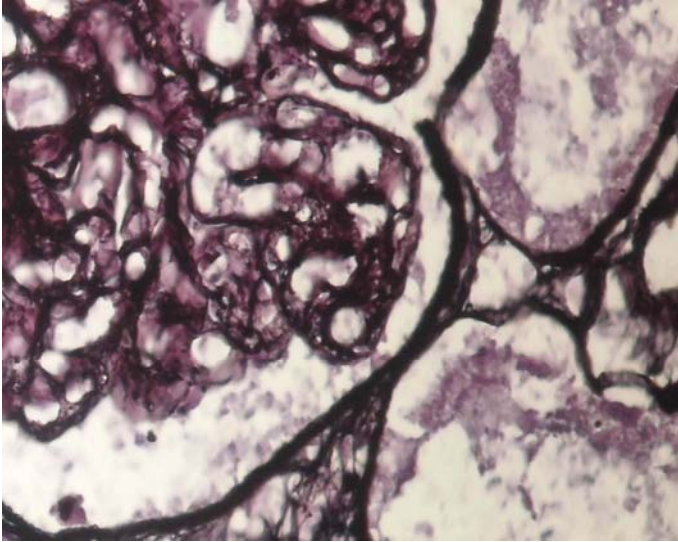


Figura 1. Tinción argéntica que muestra el doble contorno del capilar glomerular en la glomerulonefritis membranoproliferativa

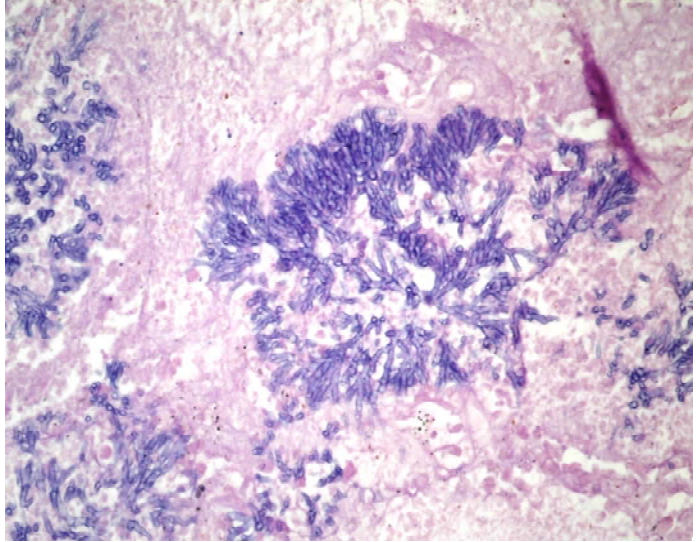


Figura 2. Colonias de aspergilus de localización pulmonar. Técnica de PAS

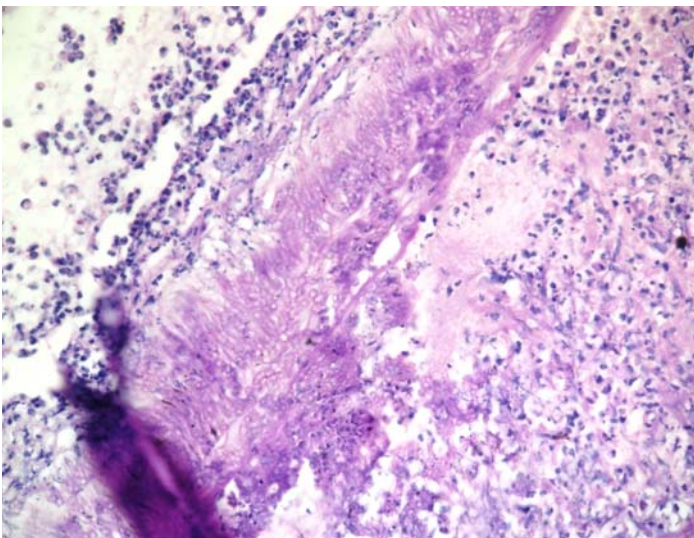


Figura 3. Invasión meníngea por los aspergilus. H/E

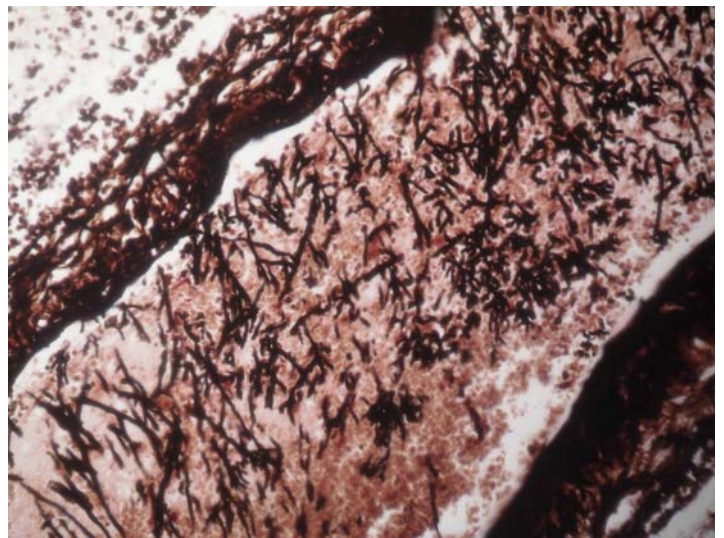


Figura 4. Invasión por el hongo demostrada con técnicas especiales (tinción argéntica)

Discusión Anatomopatológica:

La aspergilosis invasora es una causa importante de morbilidad y mortalidad en enfermos inmunosuprimidos. Entre las causas de inmunosupresión la enfermedad renal crónica juega un importante papel. El diagnóstico de la aspergilosis se hace frecuentemente de forma tardía e incluso post-mortem, actualmente se estima que hasta un 30% de casos de aspergilosis invasora no se diagnostica ni trata y que es un hallazgo necrópsico.^{1,2}

La diversidad de cuadros clínicos a que da lugar la aspergilosis pulmonar se puede agrupar en: procesos inmunoalérgicos, saprofitismo y formas invasivas (broncopulmonar alérgica, aspergiloma, no invasiva o invasiva).³

En el 10% de los casos las radiografías de tórax son normales una semana antes del fallecimiento, no hay lesiones específicas, se producen lesiones nodulares tempranas, periféricas, únicas o múltiples que progresan hacia la consolidación difusa bilateral y pueden cavitarse. Con ayuda de la tomografía axial computadorizada se detectan precozmente la formación de nódulos centrolobulares y la consolidación peribronquial.⁴

Se produce fungemia y diseminación a otros órganos en el 30% de los casos, lo que constituye la aspergilosis diseminada. Los órganos extrapulmonares más afectados son el cerebro, el corazón y el tracto gastrointestinal. El diagnóstico se realiza a través del esputo, el lavado bronquioalveolar, la biopsia transbronquial o transtorácica (percutánea) y los hemocultivos. Las pruebas serológicas son de poco valor dada la escasa positividad si se tienen en cuenta las condiciones inmunológicas de estos enfermos y la rapidez de desarrollo de la enfermedad. La diseminación del hongo por todo el parénquima pulmonar produce una insuficiencia respiratoria severa que causa la muerte.^{4,5}

Conclusión Anatomopatológica:

Causa directa de muerte: sepsis grave.

Causa intermedia de muerte: Aspergilosis invasiva meningoencefálica y pulmonar.

Causa básica de muerte: glomerulonefritis membranoproliferativa secundaria a virus hepatotropos con inmunodeficiencia secundaria.

REFERENCIAS BIBLIOGRÁFICAS

1. Jarque I, Andreu R, Salavert M, Gómez D, Pemán J, Gobernado M, et al. Valor de la detección del antígeno galactomanano de *Aspergillus* en el diagnóstico y seguimiento de la aspergilosis invasora en pacientes hematológicos. *Rev Iberoam Micol.* 2003;20:116-18.
2. Pemán J. Diagnóstico de la aspergilosis invasiva. *Rev Iberoam Micol.* 2000;17:90-2.
3. Palacio A, Cuétara MS, Pontón J. La aspergilosis invasora. *Rev Iberoam Micol.* 2003;20:77-8.
4. Kumar V, Abbas AK, Aster JC. *Environmental and Nutritional Diseases.* En: *Robbins Basic Pathology.* 8^{va} ed. Philadelphia: Elsevier; 2013. p. 269-307.
5. Rosai J. *Rosai and Ackerman's Surgical Pathology.* 10th ed. New York: Elsevier; 2011.

Recibido: 26-5-14

Aprobado: 29-5-14

Arletis Ferrer Pérez. Hospital Clínico Quirúrgico "Arnaldo Milián Castro". Avenida Hospital Nuevo e/ Doble Vía y Circunvalación. Santa Clara, Villa Clara, Cuba. Código Postal: 50200
Teléfono: (53)(42)270000

<http://www.revactamedicacentro.sld.cu>