

INFORME DE CASO

Melanoma maligno con metástasis cerebral

Malignant melanoma with brain metastases

Dr. Yordán Martín Pozo¹

Dra. Damarys Pérez Fleites²

Dra. Amelia Betancourt Pérez³

¹ Especialista de I Grado en Medicina General Integral y Dermatología. Profesor Instructor de la Universidad de Ciencias Médicas "Dr. Serafín Ruiz de Zárate Ruiz", Santa Clara. Hospital Clínico Quirúrgico "Arnaldo Milián Castro", Santa Clara, Villa Clara, Cuba.

² Especialista de I Grado en Medicina General Integral y Dermatología. Profesor Instructor de la Universidad de Ciencias Médicas "Dr. Serafín Ruiz de Zárate Ruiz", Santa Clara. Hospital Clínico Quirúrgico "Arnaldo Milián Castro", Santa Clara, Villa Clara, Cuba.

³ Especialista de I Grado en Medicina General Integral y Dermatología. Profesor Instructor de la Universidad de Ciencias Médicas "Dr. Serafín Ruiz de Zárate Ruiz", Santa Clara. Hospital Clínico Quirúrgico "Arnaldo Milián Castro", Santa Clara, Villa Clara, Cuba.

RESUMEN

El melanoma maligno es una neoplasia de muy alta agresividad, con gran tendencia a producir metástasis. El melanoma metastásico se considera una enfermedad incurable; el diagnóstico precoz y el tratamiento oportuno son las únicas estrategias para mejorar el pronóstico en pacientes con esta enfermedad. Se presentó el caso de una paciente que acudió al Cuerpo de Guardia del Hospital Clínico Quirúrgico "Arnaldo Milián Castro", de Santa Clara, con síntomas neurológicos, para la que se solicitó una interconsulta con el Especialista en Dermatología por la presencia de una lesión en la piel; se le realizó el diagnóstico de melanoma maligno con metástasis cerebral.

Palabras claves: melanoma, metástasis de la neoplasia

ABSTRACT

Malignant melanoma is a neoplasia of high aggressiveness, with great tendency to metastasize. Metastatic melanoma is considered an incurable disease; early diagnosis and treatment are the only strategies to improve prognosis in patients with this disease. The case of a patient who came to the Emergency Department at "Arnaldo Milian Castro" Surgical Clinic Hospital in Santa Clara, with neurological symptoms, for which a consultation was requested with a the Dermatology Specialist by the presence of a lesion presented in skin; underwent the diagnosis of malignant melanoma with brain metastases.

Key words: melanoma, neoplasm metastasis

El melanoma es un tumor maligno y potencialmente letal¹ que se origina a partir de las células denominadas melanocitos, que se originan en la cresta neural, migran durante el desarrollo embriológico y se localizan en la capa basal de la epidermis.² Aunque el lugar más frecuente es la piel, el melanoma también se ha descrito en el epitelio de las mucosas, en la conjuntiva, en la retina y en las leptomeninges.³

Por lo general es una enfermedad del adulto que afecta a grupos en edad productiva; en niños se presenta en el contexto de un nevo melanocítico congénito gigante, en el síndrome de nevos displásicos o en el xeroderma pigmentoso. En los varones se presenta con mayor frecuencia en el tronco y en las mujeres en las extremidades inferiores.⁴

Según la clasificación del tipo de piel de Fitzpatrick es más frecuente en los tipos I y II.⁴⁻⁶ Los caracteres clínicos del melanoma maligno son extremadamente importantes porque su reconocimiento temprano es la clave para la posible curación. La American Academy of Dermatology ha enfatizado en la trascendencia de la regla del "ABCD" cuando se evalúa una lesión pigmentada: A- asimetría, B- bordes irregulares, C- colores diversos (pueden ser negros o combinaciones de rojizo, marrón, negro, etcétera) y D- diámetro mayor de 6mm.^{4,5,7}

Posee patrones de metástasis específicos; se disemina con mayor frecuencia a sitios no viscerales: la piel, el tejido celular subcutáneo y los ganglios linfáticos a distancia en alrededor del 42 al 57% de los casos. Las metástasis viscerales hacia los pulmones (18-36%), el hígado (14-20%), el cerebro (12-20%), los huesos (11-17%) y los intestinos (1-7%) son los siguientes sitios de metástasis en relación con su frecuencia.⁵ La tasa de supervivencia de los pacientes con metástasis a distancia es del 5-10% a los cinco años y del 2% a los 15 años.⁵

La utilidad de la dermatoscopia en el diagnóstico del melanoma es incuestionable. La sensibilidad en el diagnóstico del melanoma maligno invasor a "ojo desnudo" por parte de los centros con mayor experiencia en el melanoma ronda el 70-85% mientras que en manos expertas la dermatoscopia logra una sensibilidad del 92%.⁸

El diagnóstico se establece mediante el estudio histopatológico de una biopsia de la lesión que muestra la proliferación de melanocitos atípicos. Se valora la invasión en cuanto a profundidad en el espesor de la piel en cinco niveles que van del nivel *in situ* confinado a la epidermis hasta el nivel V, que considera la invasión del tejido celular subcutáneo; a esta escala se le denomina escala de Clark. Breslow evalúa el pronóstico de vida mediante el espesor del tumor en cinco grupos que van, de menores de 75mm., hasta mayores de 4mm. El tratamiento para las etapas tempranas es solo quirúrgico mientras que en etapas avanzadas se utiliza tratamiento coadyuvante como quimioterapia, radioterapia, inmunoterapia con BCG y hormonoterapia o interferón alfa-2b.^{4,8-10}

PRESENTACIÓN DEL CASO

Paciente femenina, de 47 años de edad, que acudió al Cuerpo de Guardia por vómitos y mareos desde hacía una semana y que fue valorada por el Especialista en Neurología y hospitalizada en ese servicio; se solicitó una

interconsulta con el Especialista en Dermatología por la presencia de una lesión en el área retroauricular izquierda.

En el interrogatorio se refirió a un pequeño lunar que desde niña tenía en esa zona y que aumentó de tamaño de forma lenta desde, aproximadamente, los 30 años de edad, al que no le dio importancia. No tenía antecedentes de quemaduras solares, ni antecedentes personales ni familiares de cáncer de piel.

Examen físico:

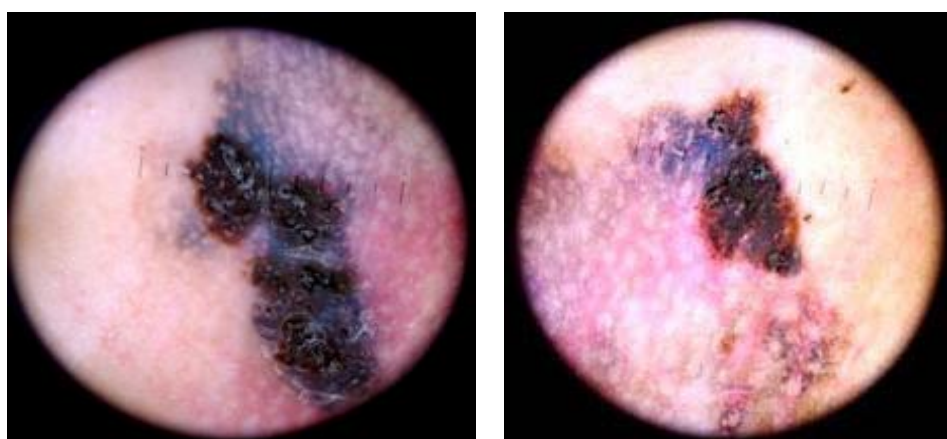
Lesión de aproximadamente 2cm de diámetro, de aspecto macular, redondeada, asimétrica, con bordes irregulares, intensamente pigmentados, con una pequeña elevación del borde izquierdo y el área central sin pigmento, en regresión. No adenopatías regionales (figura 1).

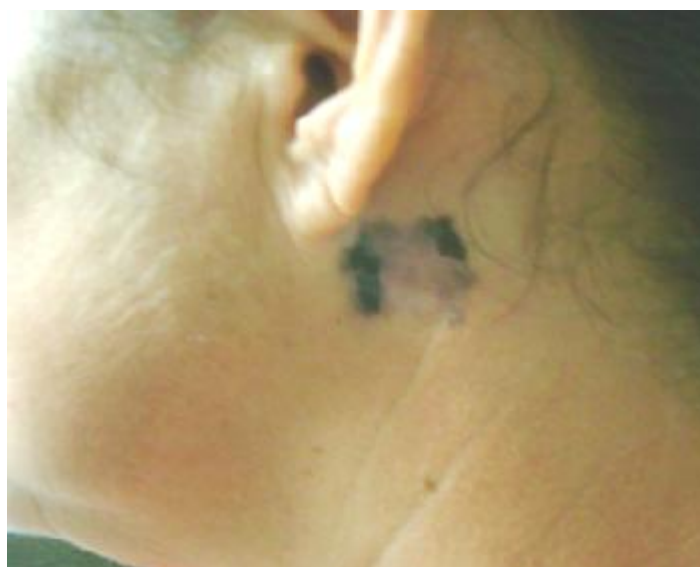

Figura 1. *Melanoma: región retroauricular izquierda*

Examen dermatoscópico:

Presencia de un patrón multicomponente, zonas de pigmentación oscura y puntos negros irregulares, retículo atípico, áreas desestructuradas y zona de regresión azul-grisácea (figura 2a y b).



Figuras 2a y 2b. *Patrón multicomponente*

Se sugirió remitir a la paciente al Especialista en Oncología con el diagnóstico presuntivo de melanoma maligno con metástasis cerebral.

Exámenes complementarios realizados:

Hemoglobina: 151g/l

Velocidad de eritrosedimentación: 78mm/h

Conteo de plaquetas: $110 \times 10^9/l$

Leucograma: 11.0×10^9

Polimorfos: 0.67%

Linfocitos: 0.33%

Transaminasa glutámico-pirúvica (TGP): 66u/l

Fosfatasa alcalina: 151UI/l

Creatinina: 68micromol/l

Acido úrico: 346mmol/l

Lactato deshidrogenada (LDH): 228UI/l

Rayos X de tórax (anterior posterior): no lesiones pleuropulmonares, índice cardiotorácico normal.

Tomografía axial computadorizada de cráneo: a nivel del lóbulo temporal izquierdo imagen hiperdensa tumoral de 30x24mm, con imagen hipodensa como traducción del edema peritumoral; a nivel del lóbulo parietal derecho alto y a nivel del lóbulo parietal izquierdo existen otras imágenes de similares características; en total se observaron cuatro imágenes.

Conclusión: consistente con metástasis cerebrales múltiples (figura 3).

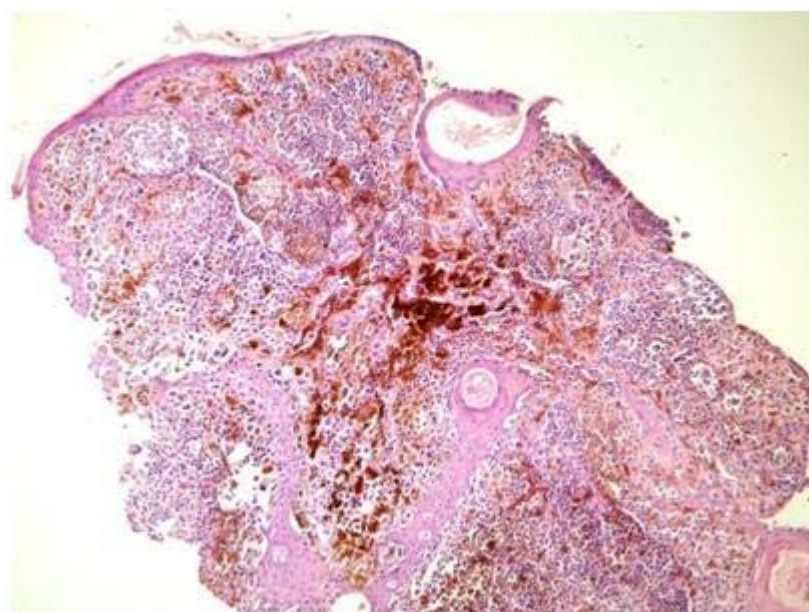


Figura 3. *Biopsia incisional de melanoma maligno (fase tumorigénica). H/E 4x. Vista panorámica: se observan bordes quirúrgicos involucrados por la proliferación de células melanocíticas con abundante pigmento de melanina distribuido de forma irregular*

Inició tratamiento con quimioterapia en el Servicio de Oncología. Falleció cinco semanas después de haber acudido al hospital.

Conclusiones anatomopatológicas:

Causa directa de la muerte: edema cerebral severo
Causa intermedia de la muerte: metástasis cerebrales múltiples
Causa básica de la muerte: melanoma maligno a TNM.

COMENTARIO FINAL

Actualmente el melanoma metastásico se considera una enfermedad prácticamente incurable. Los pacientes que presentan metástasis viscerales (hepáticas, óseas, del sistema nervioso central, etc.) tienen peor pronóstico; en el caso presentado el intervalo de vida entre la aparición de los síntomas y la muerte fue de apenas cinco semanas. Esta neoplasia es la enfermedad de la piel que puede causar más muertes. Aparece en sitios accesibles a la inspección por lo que el profesional de la salud cuenta con una oportunidad única de diagnosticarla en un momento temprano y curable, de ahí la importancia de un examen físico adecuado y el conocimiento de los signos que sugieren la transformación maligna de una lesión pigmentada; su diagnóstico tardío determina un mal pronóstico. A pesar de la importancia del diagnóstico temprano del melanoma maligno hay algunas razones que impiden lograr estos objetivos: pacientes que por desconocimiento no consultan al médico al observar alguna transformación en lesiones névicas, el temor, la negación y la no realización de un examen físico de la piel dentro del examen médico general.

Sería prudente que se tomara conciencia de la siguiente frase:

“El melanoma escribe su mensaje en la piel, con su propia tinta, y esto lo hace para que todos lo veamos. Desafortunadamente, algunos ven pero no comprenden”

Neville Davis

REFERENCIAS BIBLIOGRÁFICAS

1. Zegarra del Carpio R. Situación del melanoma maligno cutáneo en el hospital militar central Lima 1985-2007. Dermatol Perú [Internet]. 2008 [citado 5 Dic 2012]; 18(3):267-83. Disponible en: http://sisb.unmsm.edu.pe/bvrevistas/dermatología/v18_n3/pdf/a04v18n3.pdf
2. Chiller KG, Washington C, Sober AJ, Koh HK. Cáncer de piel. En: Harrison. Principios de medicina interna. Vol I. 16ª ed. México D.F: McGraw-Hill Interamericana Editores S.A. de C.V; 2006. p. 557-64.
3. Varela Villalobos SM, González Gorrín M, Arocha Rodríguez R, Reyes Rodríguez I. Melanoma maligno cutáneo. Folia Dermatolol Cubana [Internet]. 2010 [citado 12 Nov 2012]; 4(1): [aprox. 6 p.]. Disponible en: http://bvs.sld.cu/revistas/fdc/vol4_1_10/fdc02210.htm
4. Joan Figueroa AJ, Díaz Anaya A, Montero Leon JF, Jiménez Mendes L. Algunos factores pronósticos de interés en el melanoma maligno cutáneo. Rev Cubana Cir [Internet]. 2010 [citado 23 Dic 2013]; 49(1): [aprox. 10 p.]. Disponible en: http://scielo.sld.cu/scielo.php?script=sci_arttext&pid=S0034-74932010000100001
5. Paek CS, Sober JA, Tsao H, Mihm CM, Johnson MT. Cutaneous Melanoma. En: Fitzpatrick's Dermatology in general medicine. 7^{ma} ed. New York: McGraw-Hill companies; 2008. p. 1134-157.

6. Gutierrez Vidrio RM, Cortés Lozano N. Confrontando el melanoma en el siglo XXI. Med Cutan Iber Lat Am [Internet]. 2007 [citado 23 Dic 2013]; 35(1): 3-13. Disponible en http://www.cilad.org/archivos/1/Med_Cut/melanoma.pdf
7. Odom RB, James WD, Berger TG. Nevus y neoplasias melanocíticas. En: Andrews Dermatología clínica. St. Louis: Mosby; 2009. p. 881-9.
8. Zaballos P, Carrera C, Puig S, Malveyh J. Criterios dermatoscópicos para el diagnóstico del melanoma. Med Cutan Iber Lat Am [Internet]. 2004 [citado 12 Ago 2011]; 32(1): 3-17. Disponible en: <http://www.medigraphic.com/pdfs/cutanea/mc-2004/mc041b.pdf>
9. Joan Figueroa AY, Díaz Anaya A, Fuentes Peláez A, Jiménez Mendes L. Algunos factores pronósticos de interés en el melanoma maligno cutáneo. Rev Cubana Cir [Internet]. 2010 Ene-Mar [citado 12 Ago 2011]; 49(1): [aprox. 10 p.]. Disponible en: http://scielo.sld.cu/scielo.php?script=sci_arttext&pid=S0034-74932010000100001
10. Marcoval J, Ferreres JR, Martín C, Gómez S, Penín RM, Ochoa O, et al. Estudio descriptivo del patrón de diseminación visceral del melanoma cutáneo. Actas Dermo-sifiliogr. 2013 Sept; 104(7): 593-7.

Recibido: 8-10-13

Aprobado: 11-12-13

Yordán Martín Pozo. Hospital Clínico Quirúrgico "Arnaldo Milián Castro". Avenida Hospital Nuevo e/ Doble Vía y Circunvalación. Santa Clara, Villa Clara, Cuba. Código Postal: 50200 Teléfono: (53)(42)270000