

ARTÍCULO ORIGINAL

Fijación percutánea con agujas de Kirschner en pacientes con fracturas del extremo distal del radio

Gerardo José Castillo Oliva^{1*} , Roberto Morales Piñero¹ , Leiser Aróstica Cermeño¹ , Armando Ornán Lugo González¹ , Alejandro Dávila Salabarría¹ 

¹Hospital Provincial Clínico Quirúrgico Universitario “Arnaldo Milián Castro”, Santa Clara, Villa Clara, Cuba

*Gerardo José Castillo Oliva. gerardoco@infomed.sld.cu

Recibido: 11/08/2021 - Aprobado: 04/10/2021

RESUMEN

Introducción: las fracturas del extremo distal del radio son muy frecuentes y en su gran mayoría requieren de reducción quirúrgica.

Objetivos: caracterizar los pacientes con fracturas del tercio distal del radio tratados quirúrgicamente con fijación percutánea con agujas de Kirschner según variables epidemiológicas y clínicas de interés.

Métodos: se realizó un estudio transversal, descriptivo y prospectivo con enfoque cuanti-cualitativo en el Hospital “Arnaldo Milián Castro” de la Provincia de Villa Clara, en el período comprendido desde el primero de septiembre de 2018 hasta el 31 de agosto de 2019. El universo estuvo integrado por todos los pacientes con diagnóstico confirmado de fracturas del extremo distal del radio tratados quirúrgicamente con fijación percutánea con agujas de Kirschner y la muestra por 22.

Resultados: las fracturas del tercio distal del radio fueron más frecuentes en las pacientes femeninas, las fracturas A2 Y B1 fueron fijadas con mayor regularidad, la radiografía jugó un papel determinante en la evaluación y el seguimiento y las pocas complicaciones evidenciaron la vigencia de este sencillo y barato tratamiento.

Conclusiones: al evaluar los resultados del tratamiento quirúrgico de las fracturas del tercio distal del radio tratadas con fijación percutánea con agujas de Kirschner la mayoría de los pacientes presentaron resultados satisfactorios (excelente o bien).

Palabras clave: fracturas del extremo distal del radio; fijación percutánea; traumatismos de la muñeca

ABSTRACT

Introduction: fractures of the distal end of the radius are very frequent and most of them require surgical reduction.

Objectives: to characterize patients with fractures of the distal third of the radius treated surgically with percutaneous fixation with K-wires according to epidemiological and clinical variables of interest.

Methods: a cross-sectional, descriptive and prospective study with a quantitative-qualitative approach was carried out at the "Arnaldo Milián Castro" Hospital of Villa Clara Province, in the period from September 1, 2018 to August 31, 2019. The universe was integrated by all patients with confirmed diagnosis of fractures of the distal end of the radius treated surgically with percutaneous fixation with K-wires and the sample by 22.

Results: fractures of the distal third of the radius were more frequent in female patients, A2 and B1 fractures were fixed more regularly, radiography played a decisive role in the evaluation and follow-up and the few complications showed the validity of this simple and inexpensive treatment.

Conclusions: the results of surgical treatment of fractures of the distal third of the radius treated with percutaneous fixation with K-wires were evaluated, most of the patients presented satisfactory results (excellent or good).

Key words: distal radius fractures; percutaneous fixation; wrist Injuries

INTRODUCCIÓN

Las fracturas del extremo distal del radio (FEDRA) son muy frecuentes y son el 15% de las fracturas tratadas.⁽¹⁾ El objetivo del tratamiento de las FEDRA es lograr una muñeca indolora, estable y con la mayor movilidad posible.⁽²⁾ No existe, en la actualidad, un único método óptimo para todas las formas de lesión, junto al tipo de fractura se deben valorar la edad y la actividad del paciente; estos parámetros son los que condicionarán el tratamiento más adecuado para cada caso en particular.⁽³⁾ En el último siglo la mayoría de las fracturas distales del radio en adultos fueron abordadas con tratamiento conservador, mediante la reducción de la fractura cuando está desplazada, y la estabilización en un yeso u otro refuerzo externo. Los resultados de ese tratamiento, en particular en los ancianos con huesos debilitados por la osteoporosis, no son consistentemente satisfactorios.⁽⁴⁾ Esto dio lugar a intentos de desarrollar otras estrategias que incluían intervención quirúrgica dirigida a una reducción más precisa y una estabilización más confiable.^(4,5,6)

Numerosos estudios han avalado el empleo de la técnica de fijación percutánea en las FEDRA.⁽⁵⁾ La fijación con alambres de Kirschner es bien aceptada por su bajo costo económico y se encuentra indicada en fracturas con mínima conminución metafisaria y en fracturas intraarticulares. La ventaja biológica es que permite el tratamiento de la fractura con una manipulación mínima y conserva la vascularidad del hueso y los factores contenidos en el hematoma fracturario, lo que favorece su consolidación, así como evita el colapso y el desplazamiento por la fijación percutánea con el apoyo del yeso braquipalmar.⁽⁷⁾ Se pretende con esta casuística conocer el comportamiento de las FEDRA tratadas con fijación percutánea con alambres de Kirschner en la Provincia de Villa Clara.

MÉTODOS

Se realizó un estudio transversal, descriptivo y prospectivo con enfoque cuantitativo en el Hospital Universitario Clínico Quirúrgico "Arnaldo Milián Castro de la Ciudad de Santa Clara, Provincia de Villa Clara, en el período comprendido

desde septiembre de 2018 hasta septiembre de 2019, con el propósito de describir y evaluar el comportamiento de los pacientes con fracturas del tercio distal del radio tratados quirúrgicamente con fijación percutánea con alambres de Kirschner.

El universo estuvo integrado por todos los pacientes con diagnóstico confirmado de FEDRA tratados quirúrgicamente con fijación percutánea con alambres de Kirschner. La muestra la formaron 22 pacientes.

Criterios de inclusión:

- Pacientes que dieron su consentimiento de participar en el estudio
- Pacientes mayores de 18 años
- Pacientes con fracturas del tercio distal del radio desplazadas e inestables (con excepción de las conminutas y las marginales).

Criterios de exclusión:

- Pacientes con osteoporosis severa
- Pacientes con fractura conminutas del extremo distal del radio y fragmento volar (o ambas) o dorsal grande.

En un formulario elaborado para la investigación se recogieron las siguientes variables: la edad, el sexo, la evaluación radiográfica, las radiografías pre y postoperatoria, la clasificación de las fracturas del radio distal, las complicaciones y la valoración de los resultados.

Modelo de actuación

- **Preoperatorio:** se valoró clínica y radiológicamente el paciente en el Cuerpo de Guardia, se indicaron complementarios de urgencia, se realizó la inmovilización con férula antebraquial y se efectuó la preparación quirúrgica del paciente por enfermería. Se realizó el llenado de la encuesta mediante una entrevista al paciente y al familiar (o a ambos).
- **Transoperatorio:** en el salón de operaciones con instrumental, material de osteosíntesis, intensificador de imágenes y personal calificado se realizó la técnica de fijación percutánea con agujas de Kirschner previa reducción manual. Se realizó profilaxis antibiótica con cefazolina.
- **Postoperatorio:** se trasladó al paciente, después del tratamiento quirúrgico y de la recuperación anestésica, a la Sala de Ortopedia, si no hubo complicaciones quirúrgicas en el acto operatorio, y se mantuvieron la hidratación y los cuidados postoperatorios de enfermería. Se valoró al día siguiente y se comenzó la movilización de los dedos; se explicó a pacientes y familiares cómo hacerla y se expidieron el alta hospitalaria, un resumen para el médico de la familia y el turno para su seguimiento por la consulta. De existir alguna complicación o necesitar más de 24 horas para su recuperación, se mantiene evolucionado e interconsultado en la sala hasta su alta.
- **Consulta externa:** seguimiento radiológico por el médico de asistencia hasta los seis meses de evolución; al valorar la consolidación se retiran los alambres de Kirschner y se comienza con la fisioterapia. Se realizan el llenado de encuesta mediante una entrevista al paciente y la evolución radiográfica para conocer el índice de Gartland y Werley⁽⁸⁾ a los seis meses de la fractura.

Procesamiento y análisis de la información

Se registró la información en una base de datos y se utilizó el programa SPSS (*Statistical Packed for Social Science*), versión 15.0.

La base de datos inicialmente fue depurada con el fin de detectar observaciones aberrantes y luego exploradas para identificar valores faltantes y extremos.

Posteriormente se realizó el análisis descriptivo de la muestra. Para lo que se organizó la información en tablas de frecuencias y de contingencia; se usaron frecuencias absolutas (número de casos) y relativas (por cientos). Los datos fueron representados gráficamente según el tipo de información.

Para las variables cuantitativas se calcularon los estadígrafos adecuados.

Para identificar diferencias significativas entre categorías y evaluar la posible asociación entre las variables cualitativas se utilizó la prueba de Chi cuadrado y se empleó como estadístico de decisión la significación de Monte Carlo en pos de eludir el cumplimiento de los supuestos que deben cumplir las tablas de contingencia.

El cambio detectado se cuantificó mediante un intervalo de confianza del 95% y un nivel de significación estadística del 5%.

RESULTADOS

Los pacientes con FEDRA en el 50% de los casos estaban comprendidos entre los 50 y los 59 años y predominó el sexo femenino (Figura 1).

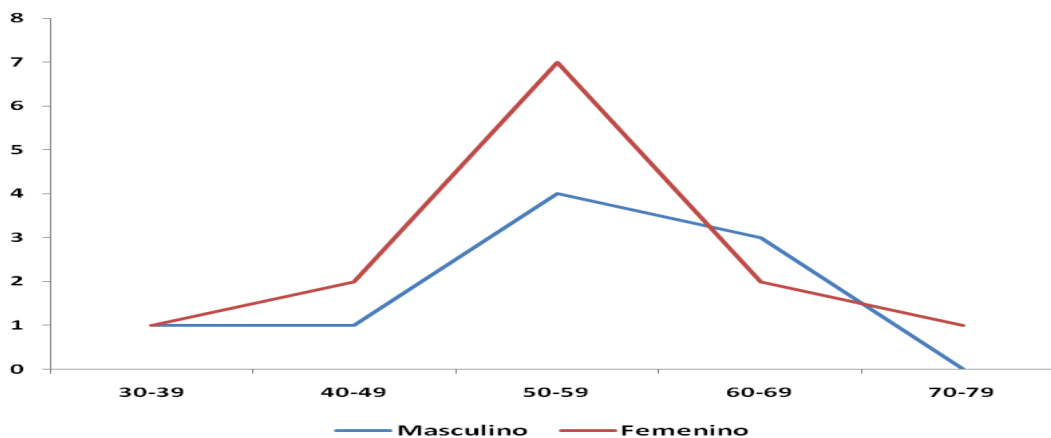


Figura 1. Distribución de los pacientes según la edad y el sexo

En cuanto al estudio radiológico (Tabla 1) se analizaron los estudios pre y postoperatorios que incluyen el ángulo de inclinación radial. En los rangos normales, entre 18° y 23°, en el preoperatorio se presentaron dos pacientes y 15 después de la intervención quirúrgica; en el ángulo de inclinación sagital, entre 15° y 8°, en el preoperatorio había un paciente y siete en el postoperatorio, entre 7° y 0° se encontraban 13 pacientes antes y 13 después de la corrección y con menos de 0° había ocho pacientes en el preoperatorio y dos en el postoperatorio. La interlínea radiocarpiana, normalmente en los parámetros de 10 a 12mms

antes de la intervención quirúrgica, se constató en siete pacientes y siete en el postoperatorio, de 5 a 9mms se evidenció en siete pacientes en el preoperatorio y en 15 en el postoperatorio y menor de 5mms había en el preoperatorio ocho y cero en el postoperatorio, resultados estadísticamente muy significativos según los obtenidos al aplicar la prueba de los rangos con signos de Wilcoxon con valores de $p=0,000$. Se justifica la mejoría sustancial en los estudios radiológicos postoperatorios por la reducción correcta de los casos y la fijación estable lograda con la técnica de fijación percutánea con agujas de Kirschner. Según estos resultados se utilizó la evaluación radiológica de Gartland y Werley:⁽⁸⁾ en los valores preoperatorios no existían casos con valoración excelente, como buena se valoraron tres pacientes (13,6%) y como mala 19 (86,4%), que representan la mayoría de los casos; luego del tratamiento quirúrgico se obtuvieron excelentes valores radiográficos en nueve pacientes (40,9%), en 12 (54,5%) se calificaron como buenos y solo un caso (4,5%) se evaluó como malo.

Tabla 1. Distribución de los pacientes según los parámetros radiográficos en el pre y el postoperatorio

Parámetros radiográficos	Preoperatorio		Postoperatorio		Estadígrafo	Significación
	No.	%	No.	%		
Inclinación radial	18° - 23°	2	9,1	15	68,2	Z=-3,98 p=0,000
	10° - 17°	7	31,8	6	27,3	
	<10°	13	59,1	1	4,5	
Inclinación sagital	15° - 8°	1	4,5	7	31,8	Z=-4,24 p=0,000
	7° - 0°	13	59,1	13	59,1	
	<0°	8	36,4	2	9,1	
Interlínea radiocarpiana	Estadio 0 (10 - 13mms)	7	31,8	7	31,8	Z=-3,74 p=0,000
	Estadio 1 (5 - 9mms)	7	31,8	15	68,2	
	Estadio 2 (<5mms)	8	36,4	0	0,0	

En la Tabla 2 el tipo de fractura más frecuente, según la clasificación AO, fue la 23- B1 (siete, 31,8%). Al analizar la relación existente entre los diferentes tipos de fracturas según esta clasificación y los resultados funcionales se evidencia que el tipo 23-B1 fue la que mejores resultados funcionales arrojó porque cuatro pacientes (44,4%) obtuvieron función excelente, dos buena (25%) y solo un paciente tuvo una función regular (25%); los pacientes con fractura 23-A2 alcanzaron también buenos resultados pues de cinco pacientes afectados con este trazo de fractura dos (22,2%) tuvieron una función excelente y tres (37,5%) buena; en las fracturas 23-A3 se obtuvieron resultados excelentes en un paciente y bueno y regular uno en cada uno; en la 23-C2 se obtuvieron dos resultados excelentes, uno bueno y uno regular y el único resultado malo se obtuvo en un trazo 23-C2 según la clasificación AO.

Tabla 2. Disposición de los pacientes según la clasificación del AO y la evaluación funcional

Clasificación	Evaluación								Total	
	Excelente		Bueno		Regular		Malo			
	No.	%	No.	%	No.	%	No.	%	No.	%
23-A2	2	9,1	3	13,6	0	0,0	0	0,0	5	22,7
23-A3	1	4,5	1	4,5	1	4,6	0	0,0	3	13,6
23-B1	4	18,2	2	9,1	1	4,5	0	0,0	7	31,8
23-C1	2	9,1	1	4,5	1	4,6	0	0,0	4	18,2
23-C2	0	0,0	1	4,5	1	4,5	1	4,6	3	13,6
Total	9	40,9	8	36,4	4	18,2	1	4,6	22	100

En la Tabla 3 se puede observar la distribución de pacientes según las complicaciones y la evaluación funcional. De las encontradas las más frecuentes fueron la infección superficial de los alambres en el sitio de transfixión (cinco pacientes: uno obtuvo resultados finales excelentes, dos buenos resultados y dos resultados regulares; no existe relación de esta complicación con malos resultados funcionales), la neuritis de la rama sensitiva del nervio radial (tres: dos alcanzaron resultados funcionales buenos y uno regular), la compresión aguda del nervio mediano (dos: la función en uno fue excelente y en el otro buena) y la algodistrofia (dos: uno tuvo buenos resultados y otro resultados regulares); el único caso con malos resultados en el estudio se presentó en la pérdida de la reducción y sin complicaciones operatoria hubo un total de nueve pacientes, siete obtuvieron resultados excelentes y dos buenos.

Tabla 3. Valoración de los pacientes según las complicaciones y la evaluación funcional

Complicaciones	Evaluación								Total	
	Excelente		Bueno		Regular		Malo			
	No.	%	No.	%	No.	%	No.	%	No.	%
Infección superficial de los alambres	1	4,5	2	9,1	2	9,1	0	0,0	5	22,7
Neuritis de la rama sensitiva del radial	0	0,0	2	9,1	1	4,5	0	0,0	3	13,6
Compresión aguda del mediano	1	4,5	1	4,5	0	0,0	0	0,0	2	9,1
Algodistrofia	0	0,0	1	4,5	1	4,6	0	0,0	2	9,1
Pérdida de la reducción	0	0,0	0	0,0	0	0,0	1	4,5	1	4,5
Sin complicación	7	31,8	2	9,1	0	0,0	0	0,0	9	40,9
Total	9	40,9	8	36,4	4	18,2	1	4,5	22	100

DISCUSIÓN

Las fracturas del tercio distal del radio son una controversia en cuanto al manejo y conducta, ya que representan una de las lesiones traumáticas más frecuentes en nuestra anatomía, así como la necesidad de una recuperación funcional de la muñeca.^{1,7}

La utilización en las FEDRA de un método de tratamiento está dada por la estabilidad de la fractura, por la calidad del hueso o el trazo de la fractura. A

juzgar por estos datos se infiere que prácticamente la mitad de los pacientes atendidos de urgencia por esta lesión traumática llevarían una corrección quirúrgica.^(4,9,10)

Actualmente se practican varias técnicas de fijación de la fractura de radio distal: el enclavamiento percutáneo, los clavos intramedulares y los métodos de fijación interna y externa.^(4,11,12,13) Smeraglia⁽¹⁴⁾ y Porras⁽¹⁵⁾ realizan la artroscopia de la muñeca en las fracturas con toma articular del radio distal con los objetivos de asegurar la reducción de los fragmentos y una perfecta congruencia articular y valorar las lesiones ligamentosas asociadas, principalmente, con el complejo del fibrocartílago triangular y el ligamento escafolunar.

La fijación percutánea con agujas de Kirschner permite la fijación y la estabilización de la mayoría de las fracturas, sobre todo su utilidad en las fracturas extraarticulares simples o con leve conminución y en algunas intraarticulares simples con buen *stock* óseo, con repercusión en los resultados en fracturas intraarticulares complejas, con gran conminución o con fragmentos volares.^(4,7,9)

La mayoría de las técnicas de fijación percutánea se basan en la fijación desde la estiloides radial como columna de soporte de la metáfisis distal del radio que, en ocasiones, es incapaz de soportar las cargas procedentes de la parte más cubital del radio, especialmente en casos de conminución importante, pérdida de la reserva ósea y fuerza de compresión axial ejercida por la musculatura extrínseca sobre el extremo distal del radio. Los fragmentos intraarticulares, con hundimiento con o sin asociación de fragmentos volares, no se controlan con este tipo de fijación y suele perderse la reducción con el paso del tiempo una vez que baja la tumefacción local y el yeso cerrado no mantiene la insuficiente estabilización obtenida con las agujas. Otra causa de fracaso de este tipo de implantes es una reducción incompleta o la utilización de implantes muy voluminosos.^(16,17)

La técnica utilizada en la casuística permite realizar un andamiaje de la fractura previamente reducida mediante maniobras ortopédicas y la tracción, con agujas en disposición de triángulo, para estabilizar las tres columnas del radio: paraarticular, radial y cubital. De esta forma se establece un triángulo de fuerzas, similar al formado por las trabéculas de la región intertrocantérica del fémur proximal (triángulo de Ward) que soporta y mantiene la reducción obtenida previamente. Cuando se tienen fragmentos volares o con mucho hundimiento articular, con ayuda de las agujas a modo de *joystick*, se pueden manipular los fragmentos para luego estabilizarlos y fijarlos con la técnica descrita.⁽¹⁷⁾

La fractura distal de radio según el presente estudio afecta principalmente a mujeres entre 50 y 59 años de edad. Este dato se corresponde con la bibliografía consultada, en la que se ha encontrado, con frecuencia, esta afección en hombres y en mujeres con valores similares al estudio. La razón según el sexo es de 1,51 hombres por cada mujer.^(1,3)

En función de la edad, en esta serie el 50% de la muestra tienen una edad comprendida entre 50 y 69 años. En la actualidad se acepta que una de cada 500 personas sufre una fractura de la FEDRA, con una distribución bimodal, en adultos jóvenes por traumatismos de alta energía con fracturas conminutas y

lesiones asociadas de las partes blandas y otro grupo de personas de edades avanzadas, mas mujeres postmenopáusicas que hombres, como resultado de caídas de baja energía.^(1,7)

El sexo desempeña un papel fundamental con respecto a la existencia y a la gravedad de las fracturas. Se ha demostrado diferencia entre los sexos con respecto a los tipos de mecanismos que producen las fracturas, a la gravedad de las fracturas y a la edad a la que la osteopenia parece desempeñar un papel fundamental. La incidencia de las fracturas del extremo distal del radio (EDR) entre 40 y 60 años de edad en los grupos de mujeres estudiadas se correlaciona con el inicio de la osteopenia en las mujeres.⁽¹⁸⁾

Pancorbo⁽¹⁹⁾ demostró que 149 mujeres posmenopáusicas con FEDRA tenían una densidad mineral ósea (DMO) significativamente inferior a un grupo control de mujeres sin fracturas en edad similar.

Los accidentes domésticos constituyen la causa fundamental de las fracturas en los pacientes de la muestra en correspondencia con otros autores que plantean que, debido a las barreras arquitectónicas, los obstáculos del hogar y las afecciones de la mujer madura como la falta de visión, la mayoría de las caídas ocurren en el domicilio, por lo que como un mecanismo de defensa al apoyar la mano es vulnerable a la fractura del radio distal.⁽²⁰⁾

El grupo AO elaboró, en 1986, una clasificación que fue revisada en 1990 y en 1995 y que fue la utilizada en la casuística.^(7,21)

Resultados similares a los de este estudio demostró el realizado por Pancorbo:⁽¹⁹⁾ los tipos de fracturas más frecuentes fueron la A2 (33, 24,8%) y la A3 (28, 21,05%); los mecanismos de producción más frecuentes fueron la caída de los pies -74 pacientes, con 80 fracturas: los tipos A2 (28), A3 (19) y C1 (16)-, la caída de altura -27 pacientes: los tipos C3 (8), C2 (8) y A3 (4)- y los accidentes del tránsito -21 pacientes: los tipos C3 (5), C2 (5) y A3 (4)-.

Existen tres tipos de lesiones asociadas: 1) fracturas de los huesos carpianos, 2) lesiones de los ligamentos carpianos y 3) lesiones de partes blandas. Los problemas más frecuentes son los que resultan de la rotura de los ligamentos escafolunares, de los ligamentos piramidolunares, o de la avulsión del fibrocartílago triangular valorados mundialmente mediante una artroscopia.^(17,18,22,23,24)

Las consecuencias funcionales en la muñeca del paciente tras presentar una fractura de radio distal han querido ser relacionadas con la pérdida de la normalidad de distintos índices o parámetros radiológicos. La valoración radiográfica de una fractura incluye las proyecciones anteroposterior y lateral que deben mostrar la extensión y la dirección del desplazamiento inicial. Tras la reducción deberán repetirse las radiografías para identificar la deformidad residual y el grado de conminución.⁽²⁵⁾

Las radiografías son de ayuda en el diagnóstico y en la determinación del pronóstico de las afecciones de muñeca. A través de la evaluación de Gartland y Werley⁽⁸⁾ para fracturas distales de radio se pudieron determinar parámetros como el ángulo inclinación radial, el ángulo inclinación volar y el de longitud radial. A nivel internacional estos parámetros son de igual importancia en el momento de establecer la correcta reducción de estas fracturas; este sistema de

evaluación es el más utilizado. Con respecto a la valoración radiológica, se encontró que todos los casos consolidaron en un plazo entre 10 y 14 semanas (no se registraron ausencias de consolidación o retardos) y que en el 65% de los casos se obtuvo una báscula volar o neutra, con un índice radiocubital medio de +1,6mms (rango, -5-10mms) y una inclinación radial de +20, 45° (rango, 10-30°).⁽²¹⁾ Similares ganancias en cuanto a los diferentes ángulos en diferencias a antes o después de la reducción y osteosíntesis se han revisado en la literatura.

Baruah⁽²⁾ correlaciona el tratamiento conservador con una mayor tasa de complicaciones por desplazamiento secundario y le otorga vital importancia a las radiologías seriadas a los tres, siete y doce días.

El uso de agujas percutáneas de Kirschner se ha relacionado con lesiones nerviosas y tendinosas, desplazamiento secundario e infección: las lesiones nerviosas, sobretodo a nivel de la rama dorsal sensitiva radial, por lo que se aconseja el uso de protectores cutáneos, así como la disección roma con mosquito hasta plano óseo previo a la introducción de la aguja y las tendinosas, más frecuentes en relación al extensor largo del pulgar; el desplazamiento secundario de la fractura, en caso de mala indicación de la técnica, en fracturas con gran conminución metafisaria y la infección, en la que se aconseja dejar enterrado el material, aunque esto implique una segunda intervención quirúrgica para su extracción.⁽¹⁾

Las complicaciones de la fijación percutánea son frecuentes y pueden llegar a ser graves. Son necesarias unas estrictas medidas de asepsia y un buen conocimiento anatómico de la zona para evitar la lesión de los nervios, los vasos y los tendones que cruzan la muñeca. La cara anterior se debe evitar por la presencia de las arterias radial y cubital, el nervio mediano y los tendones flexores. En la posterior, las punciones tendinosas pueden causar adherencias y rigidez. La fijación por la apófisis estiloides del radio puede lesionar el nervio radial y las fijaciones desde el borde interno al nervio cubital.^(21,22,23,24)

Se presentaron complicaciones diferentes a las encontradas en esta investigación en el estudio de 42 pacientes realizado por Peregrín:⁽²⁵⁾ pérdida de la reducción en dos casos (4,7%), se trataba de fracturas extraarticulares con gran conminución dorsal en ambos; en otros dos, intolerancia al material de osteosíntesis y, en dos más, consolidación en mala posición que precisaron una osteotomía correctora, ambas complicaciones en fracturas de tipo A3. No se observaron otras complicaciones como infección profunda y lesión nerviosa o tendinosa.

Otro trabajo⁽¹⁹⁾ muestra similares complicaciones a las de este, en el que se constató la infección superficial de los alambres de transfixión como la complicación más frecuente.

Para la evaluación de los resultados se utilizó, de acuerdo a criterios clínicos, la escala funcional de Gartland y Werley⁽⁸⁾ porque es la de más aval mundial y completa varios aspectos funcionales de la muñeca y la mano.

Las ventajas del método superan ampliamente a los inconvenientes porque se valoran los resultados clínicos y son similares a los informados en la bibliografía revisada y el por ciento de resultados buenos y excelentes fue mayor a 90%, cifra

que contrasta con la proporción de los resultados radiológicos buenos y excelentes mayores de 85%.^(17,26,27)

Un método de tratamiento no es superior a otro, se hace necesario escoger el que corresponda a la lesión específica del paciente y a la clasificación de las FEDRA.^(12,13,14,15,16)

El enclavado con agujas de Kirschner no solo supone una alternativa rápida, sencilla, económica y poco agresiva, sino que además permite corregir, en gran parte, la deformidad y el déficit funcional que demanda el paciente.

La combinación de una fijación de la columna radial para obtener un apoyo metafisario y devolver la altura radial, junto con una fijación intrafocal dorsal enclavada en la cortical contraria para restablecer la angulación volar y proporcionar un apoyo por dorsal que impida la pérdida de reducción, es una técnica totalmente vigente en el tratamiento, sobre todo de las fracturas metafisarias extraarticulares con o sin conminución dorsal.

CONCLUSIONES

Las fracturas del tercio distal del radio fueron más frecuentes en las pacientes femeninas de 50 a 59 años de edad. Las fracturas del radio distal A2 Y B1 fueron fijadas con mayor frecuencia. Los parámetros radiográficos tuvieron significativa mejoría postoperatoria y la infección superficial de los alambres estuvo presente en varios pacientes como complicación, aunque no tuvo repercusión en los resultados. La pérdida de la fijación del material de osteosíntesis (MOS) y las fracturas C3 de la AO repercutieron negativamente en los resultados. Al evaluar los resultados del tratamiento quirúrgico de las fracturas del tercio distal del radio tratadas con fijación percutánea con agujas de Kirschner la mayoría de los pacientes presentaron resultados satisfactorios (excelente o bien).

REFERENCIAS BIBLIOGRÁFICAS

1. Ávila Sarmiento VH, Pazmiño Palacios JB, Bravo Andrade AX. Fracturas de Radio Distal: Características Clínicas, Tratamiento y Complicaciones. HJCA [Internet]. 2015 [citado 29/11/2020];7(3):241-244. Disponible en: <https://revistamedicahjca.iess.gob.ec/ojs/index.php/HJCA/article/view/319>
2. Baruah RK, Islam M, Haque R. Immobilisation of extra-articular distal radius fractures (Colles type) in dorsiflexion. The functional and anatomical outcome. J Clin Orthop Trauma [Internet]. 2015 [citado 29/11/2020];6(3):167-72. Disponible en: <https://www.ncbi.nlm.nih.gov/pmc/articles/PMC4488019/>. <https://dx.doi.org/10.1016/j.jcot.2015.03.006>
3. Rhee PC, Medoff RJ, Shin AY. Complex Distal Radius Fractures: An Anatomic Algorithm for Surgical Management. J Am Acad Orthop Surg [Internet]. 2017 [citado 29/11/2020];25(2):77-88. Disponible en: <https://pubmed.ncbi.nlm.nih.gov/28033150/>. <https://doi.org/10.5435/jaaos-d-15-00525>
4. Rhee PC, Shin AY. Management of Complex Distal Radius Fractures: Review of Treatment Principles and Select Surgical Techniques. J Hand Surg Asian Pac Vol [Internet]. 2016 [citado 29/11/2020];21(2):140-54. Disponible en:

- <https://pubmed.ncbi.nlm.nih.gov/27454627/>.
<https://doi.org/10.1142/S2424835516400063>
5. Cowie J, Anakwe R, McQueen M. Factors associated with one-year outcome after distal radial fracture treatment. *J Orthop Surg (Hong Kong)* [Internet]. 2015 [citado 29/11/2020];23(1):24-8. Disponible en: <https://pubmed.ncbi.nlm.nih.gov/25920638/>.
<https://doi.org/10.1177/230949901502300106>
 6. Walenkamp MMJ, Aydin S, Mulders MAM, Goslings JC, Schep NLW. Predictors of unstable distal radius fractures: a systematic review and meta-analysis. *J Hand Surg Eur Vol* [Internet]. 2016 [citado 29/11/2020];41(5):501-15. Disponible en: <https://pubmed.ncbi.nlm.nih.gov/26420817/>.
<https://doi.org/10.1177/1753193415604795>
 7. MacIntyre NJ, Dewan N. Epidemiology of distal radius fractures and factors predicting risk and prognosis. *J Hand Ther* [Internet]. 2016 [citado 29/11/2020];29(2):136-45. Disponible en: <https://pubmed.ncbi.nlm.nih.gov/27264899/>.
<https://doi.org/10.1016/j.jht.2016.03.003>
 8. Gartland JJ, Werley CW. Evaluation of healed Colles' fractures. *J Bone Joint Surg Am* [Internet]. 1951 [citado 29/11/2020];33-A(4):895-907. Disponible en: <https://pubmed.ncbi.nlm.nih.gov/14880544/>
 9. Costa ML, Achten J, Plant C, Parsons NR, Rangan A, Tubeuf S, Yu G, Lamb SE. UK DRAFFT: a randomised controlled trial of percutaneous fixation with Kirschner wires versus volar locking-plate fixation in the treatment of adult patients with a dorsally displaced fracture of the distal radius. *Health Technol Assess* [Internet]. 2015 [citado 29/11/2020];19(17):1-124, v-vi. Disponible en: <https://www.ncbi.nlm.nih.gov/pmc/articles/PMC4781149/>.
<https://dx.doi.org/10.3310/hta19170>
 10. Safdari M, Koohestani MM. Comparing the effect of volar plate fixators and external fixators on outcome of patients with intra-articular distal radius fractures: A clinical trial. *Electron Physician* [Internet]. 2015 [citado 29/11/2020];7(2):1085-1091. Disponible en: <https://www.ncbi.nlm.nih.gov/pmc/articles/PMC4477770/>.
<https://dx.doi.org/10.14661/2015.1085-1091>
 11. Hung LP, Leung YF, Ip WY, Lee YL. Is locking plate fixation a better option than casting for distal radius fracture in elderly people? *Hong Kong Med J* [Internet]. 2015 [citado 29/11/2020];21(5):407-10. Disponible en: <https://pubmed.ncbi.nlm.nih.gov/26139690/>. <https://doi.org/10.12809/hkmj144440>
 12. Günay C, Öken ÖF, Yavuz OY, Günay SH, Atalar H. Which modality is the best choice in distal radius fractures treated with two different Kirschner wire fixation and immobilization techniques? *Ulus Travma Acil Cerrahi Derg* [Internet]. 2015 Mar [citado 29/11/2020];21(2):119-26. Disponible en: <https://pubmed.ncbi.nlm.nih.gov/25904273/>.
<https://doi.org/10.5505/tjtes.2015.55938>
 13. Zong SL, Kan SL, Su LX, Wang B. Meta-analysis for dorsally displaced distal radius fracture fixation: volar locking plate versus percutaneous Kirschner wires. *J Orthop Surg Res* [Internet]. 2015 [citado 29/11/2020];10:108. Disponible en: <https://www.ncbi.nlm.nih.gov/pmc/articles/PMC4501063/>.
<https://dx.doi.org/10.1186/s13018-015-0252-2>
 14. Smeraglia F, Del Buono A, Maffulli N. Wrist arthroscopy in the management of articular distal radius fractures. *Br Med Bull* [Internet]. 2016 [citado 29/11/2020];119(1):157-65. Disponible en: <https://pubmed.ncbi.nlm.nih.gov/27554281/>. <https://doi.org/10.1093/bmb/ldw032>

15. Porras Moreno MA, García Lamas L, Jiménez Díaz V, Luengo Alonso G, Cecilia López D. Lesiones asociadas a fracturas intraarticulares de la extremidad distal del radio: estudio epidemiológico. Rev Esp Artrosc Cir Articul [Internet]. 2019 [citado 29/11/2020];26(1):35-45. Disponible en: <https://fondoscience.com/reaca/vol26-fasc1-num65/fs1810042-lesiones-asociadas-a-fracturas-intraarticulares-de-la-extremidad-distal-del-radio>. <https://dx.doi.org/10.24129/j.reaca.26165.fs1810042>
16. Hammert WC, Kramer RC, Graham B, Keith MW. AAOS appropriate use criteria: treatment of distal radius fractures. J Am Acad Orthop Surg [Internet]. 2013 [citado 29/11/2020];21(8):506-9. Disponible en: <https://pubmed.ncbi.nlm.nih.gov/23908257/>. <https://doi.org/10.5435/jaaos-21-08-506>
17. Delgado PJ, Fuentes A, Martínez de Albornoz P, Abad JM. Reducción indirecta y fijación percutánea en fracturas del radio distal. Patol Apar Locomot [Internet] 2007 [citado 29/11/2020];5 Supl. 2:56-63. Disponible en: <https://app.mapfre.com/ccm/content/documentos/fundacion/salud/revista-locomotor/vol5-supl2-art11-fijacion-percutanea.PDF>
18. Wilcke MKT, Hammarberg H, Adolphson PY. Epidemiology and changed surgical treatment methods for fractures of the distal radius: a registry analysis of 42,583 patients in Stockholm County, Sweden, 2004–2010. Acta Orthop [Internet]. 2013 [citado 29/11/2020];84(3):292-6. Disponible en: <https://www.ncbi.nlm.nih.gov/pmc/articles/PMC3715813/>. <https://doi.org/10.3109/17453674.2013.792035>
19. Pancorbo-Sandoval EA, Martín-Tirado JC, Delgado-Quiñónez A, Navarro-Patou R, Quesada-Pérez JA, Díaz-Piedra A, Sánchez-Villanueva F. Comportamiento de la fractura del extremo distal del radio. Rev Méd Electrón [Internet]. 2007 [citado 30/11/2020];29(1):2-8. Disponible en: <http://www.revmedicaelectronica.sld.cu/index.php/rme/article/view/354/html>
20. Meena S, Sharma P, Sambharia AK, Dawar A. Fractures Of Distal Radius: An Overview [Internet] 2014 [citado 30/11/2020];3(4):325-32. Disponible en: <https://www.ncbi.nlm.nih.gov/pmc/articles/PMC4311337/>. <https://dx.doi.org/10.4103/2249-4863.148101>
21. Kamal Y, Khan HA, Farooq M, Gani N, Lone AUH, Shah AB, et al. Functional Outcome Of Distal Radius Fractures Managed By Barzullah Working Classification [Internet]. 2015 [citado 30/11/2020];4(1):e20056. Disponible en: <https://www.ncbi.nlm.nih.gov/pmc/articles/PMC4360600/>. <https://dx.doi.org/10.5812/at.20056>
22. Anderon JK. Treatment of scapholunate ligament injury: current concepts. EFORT Open Rev [Internet]. 2017 [citado 30/11/2020];2(9):382-93. Disponible en: <https://www.ncbi.nlm.nih.gov/pmc/articles/PMC5644424/>. <https://dx.doi.org/10.1302/2058-5241.2.170016>
23. Ocampos Hernández M, Corella Montoya F, del Cerro Gutiérrez M, del Campo Cerceda B. Inestabilidad lunopiramidal. Rev Iberoam Cir Mano [Internet]. 2016 [citado 30/11/2020];44(2):143-152. Disponible en: <https://www.elsevier.es/es-revista-revista-iberoamericana-cirugia-mano-134-articulo-inestabilidad-lunopiramidal-S1698839616300184>. <https://doi.org/10.1016/j.ricma.2016.09.003>
24. Kim JK, Kim DJ, Yun Y. Natural history and factors associated with ulnar-sided wrist pain in distal radial fractures treated by plate fixation. J Hand Surg Eur Vol [Internet]. 2016 [citado 30/11/2020];41(7):723-31. Disponible en: <https://pubmed.ncbi.nlm.nih.gov/26896455/>. <https://doi.org/10.1177/1753193416630525>

25. Peregrín Nevado I, Mifsut Miedes D, Gomar Sancho F. Vigencia actual de la fijación percutánea con agujas de Kirschner en el tratamiento de las fracturas de radio distal del anciano. Rev Esp Cir Osteoartic [Internet]. 2014 [citado 30/11/2020];49(259):124-128. Disponible en: <https://roderic.uv.es/handle/10550/42192>
26. Lee DS, Weikert DR. Complications of distal radius fixation. Orthop Clin North Am [Internet]. 2016 [citado 30/11/2020];47(2):415-24. Disponible en: <https://pubmed.ncbi.nlm.nih.gov/26772950/>.
<https://doi.org/10.1016/j.ocl.2015.09.014>
27. Rangel Ramírez R, Durán Martínez N, Matus Jiménez J. Evaluación clínico-radiológica de fracturas distales de radio tratadas con técnica percutánea. Acta Ortop Mex [Internet]. 2010 [citado 30/11/2020];24(3):169-176. Disponible en: <https://www.medigraphics.com/pdfs/ortope/or-2010/or103g.pdf>

CONFLICTOS DE INTERESES

Los autores declararon no tener conflicto de intereses.

CONTRIBUCIÓN DE LOS AUTORES

GJCO: conceptualización, análisis formal, investigación, metodología, validación, visualización, redacción del borrador original, redacción (revisión y edición).
LAC, ADS, RMP, AOLG: curación de datos, investigación, validación, redacción (revisión y edición).