

## ARTÍCULO ORIGINAL

# Fascitis necrotizante cervicofacial de origen odontogénico

Rubén Rodríguez Jiménez<sup>1\*</sup> , Marcos Belizario Manuel Antunes<sup>2</sup> , Rafael Michel Coca Granado<sup>1</sup> , Lianet Bermúdez Sánchez<sup>1</sup> , Belkis Ramona Reyes Luna<sup>3</sup> , Arley Mena Cardoso<sup>1</sup> 

<sup>1</sup>Hospital Provincial Clínico Quirúrgico Universitario “Arnaldo Milián Castro”, Santa Clara, Villa Clara, Cuba

<sup>2</sup>Instituto Superior Politécnico de Benguela, Hospital General de Benguela, Benguela, Benguela, Angola

<sup>3</sup>Policlínico Universitario “Chiqui Gómez Lubián”, Santa Clara, Villa Clara, Cuba

\*Rubén Rodríguez Jiménez. [rubenrmaxilo@gmail.com](mailto:rubenrmaxilo@gmail.com)

Recibido: 05/04/2022 - Aprobado: 11/08/2022

## RESUMEN

**Introducción:** la fascitis necrotizante es una infección bacteriana, rara, destructiva y rápidamente progresiva de los tejidos subcutáneos y la fascia superficial que en los estadios más avanzados involucra la piel y está asociada a altos índices de morbilidad y mortalidad.

**Objetivos:** describir la fascitis necrotizante cervicofacial de origen odontogénico y sus principales causas y factores predisponentes.

**Métodos:** se realizó un estudio observacional, descriptivo, transversal en el Hospital General de Benguela, Angola, de abril de 2014 a abril de 2016. Se estudió toda la población, constituida por 77 pacientes que fueron atendidos en este centro con diagnóstico de fascitis necrotizante cervicofacial odontogénica. Las variables de estudio fueron el sexo, los grupos de edad, los factores predisponentes, los tratamientos ambulatorios, la hemoglobina al ingreso, el foco infeccioso dental y las características clínicas. Se emplearon estadígrafos descriptivos. La información se extrajo de las historias clínicas.

**Resultados:** el 73% del total de casos perteneció al sexo masculino, hubo 12 pacientes con enfermedades sistémicas que desarrollaron una fascitis necrotizante cervicofacial, los antiinflamatorios no esteroideos se usaron en el 94,8% de los enfermos, se constató hemoglobina baja en el 88,3% de los casos y el 80% de los pacientes arribaron al centro hospitalario con enfermedad avanzada.

**Conclusiones:** la principal causa de la fascitis necrotizante cervicofacial fueron los focos sépticos de origen dentario. Esta enfermedad está relacionada a procesos simples que no recibieron un tratamiento adecuado en la comunidad.

**Palabras clave:** fascitis necrotizante cervicofacial; origen odontogénico; causalidad

## ABSTRACT

**Introduction:** necrotizing fasciitis is a rare, destructive and rapidly progressive bacterial infection of the subcutaneous tissues and superficial fascia that in the most advanced stages involves the skin and is associated with high morbidity and mortality rates.

**Objectives:** to describe cervicofacial necrotizing fasciitis of odontogenic origin and its main causes and predisposing factors.

**Methods:** an observational, descriptive, cross-sectional, descriptive study was carried out in the General Hospital of Benguela, Angola, from April 2014 to April 2016. The entire population was studied, which consisted by 77 patients who were assisted in this center with a diagnosis of cervicofacial odontogenic necrotizing cervicofacial fasciitis. The study variables were sex, age groups, predisposing factors, outpatient treatment, hemoglobin on admission, dental infectious focus and clinical characteristics. Descriptive statistics were used. The information was extracted from the medical records.

**Results:** 73% of all cases were male, 12 patients with systemic diseases developed cervicofacial necrotizing fasciitis, non-steroidal anti-inflammatory drugs were used in 94.8% of patients, hemoglobin was low in 88.3% of cases and 80% of patients arrived at the hospital with advanced disease.

**Conclusions:** the main cause of cervicofacial necrotizing fasciitis was septic foci of dental origin. This disease is related to simple processes that were not adequately treated in the community.

**Key words:** cervicofacial necrotizing fasciitis; odontogenic origin; causality

## INTRODUCCIÓN

La fascitis necrotizante (FN) es una infección bacteriana, destructiva y rápidamente progresiva de los tejidos subcutáneos y la fascia superficial que en estadios más avanzados involucra la piel y está asociada a altos índices de morbilidad y mortalidad. Es reconocida como una enfermedad rara que aparece con frecuencia en pacientes con dolencias que conllevan a una inmunodepresión sistémica. Se caracteriza por una necrosis extensa de los tejidos blandos, la fascia y la grasa, con posible formación de gases en los tejidos subcutáneos, por una importante toxicidad sistémica y por una alta mortalidad.<sup>(1,2,3,4,5,6,7,8,9,10)</sup>

Existen muchas descripciones y referencias históricas de FN que datan desde Hipócrates, Galeno y Avicena, que describieron heridas difusas que no sanaban. En el siglo XVIII Poteau y Gillespie informaron úlceras malignas y gangrenosas. Joseph Jones, en 1871, cirujano vinculado a la Guerra Civil de Estados Unidos, fue el primero en describir con precisión esta afección, a la que llamó gangrena de hospital. En 1883 Fournier publicó la descripción detallada de una infección necrotizante en la región perineal y genital que actualmente es conocida como gangrena de Fournier. Meleney, en 1924, estableció el término de gangrena estreptocócica hemolítica al aislar el estreptococo hemolítico en una muestra de 20 enfermos. En 1952 Wilson utilizó por primera vez el término de FN, que perdura hasta la actualidad.<sup>(1,2,3,7,9)</sup>

La FN se puede diagnosticar a cualquier edad, pero es más frecuente entre la cuarta y la séptima décadas de la vida, con cierto predominio en hombres. Afecta más a personas que padecen diabetes, obesidad, alcoholismo, drogadicción, enfermedad inmunológica y enfermedad vascular periférica; es rara en niños, pero se puede ver en jóvenes sanos. La posibilidad de que los antiinflamatorios no esteroideos (AINEs) puedan contribuir al desarrollo y a la progresión de la FN ha sido planteada porque su uso excesivo tiende a enmascarar los síntomas y los signos iniciales.<sup>(11,12,13)</sup>

El estreptococo hemolítico del grupo A y el *Staphylococcus aureus*, aisladamente o en sinergismo son, con frecuencia, los agentes iniciadores de la FN. Existen otros agentes etiológicos como el *Clostridium perfringens*, las bacteroides, los *Peptostreptococcus*, las enterobacterias, los proteus, los bacilos, la *Pseudomonas*, la *Klebsiella* y la *Escherichia coli* que han sido aislados e informados por diferentes autores en numerosas series de FN.<sup>(14,15)</sup>

La clasificación microbiológica más reciente engloba cuatro variantes de FN: tipo I o polimicrobiana sinergista, que consiste en una combinación de bacterias aeróbicas y anaeróbicas (del 70 al 80%), tipo II o monomicrobiana, debido a que el principal agente es el estreptococo beta hemolítico del grupo A (20%), tipo III, monomicrobiana debido fundamentalmente a un vibrio marino y tipo IV o fúngica.<sup>(15)</sup>

Las manifestaciones clínicas de la FN en una primera fase son: hinchazón, eritema escarlatiniforme, fiebre de más de 38 grados centígrados, taquicardia y, lo más llamativo, es el dolor desproporcionado de la zona afectada. En un segundo estadio pueden aparecer ampollas, flictenas, induración cutánea, crepitación por la presencia de gas, fluctuación y amplia necrosis de la piel. El diagnóstico de la FN es inicialmente clínico, confirmado siempre por los hallazgos quirúrgicos, a los que se le realizan estudios histológicos y microbiológicos. El tejido removido en el desbridamiento inicial suele incluir la presencia de necrosis cutánea y fascial con abundantes exudados y ausencia de hemorragia. Cuando la sospecha clínica es alta, el desbridamiento quirúrgico no deberá posponerse por la realización de una técnica de imagen. La tomografía axial computadorizada (TAC) es el estudio imagenológico de elección debido a su disponibilidad y rápida ejecución y permite identificar el engrosamiento de la fascia profunda y la presencia de gas en los planos fasciales; la resonancia magnética (RM) posee una alta sensibilidad para el diagnóstico de las infecciones necrotizantes de los tejidos blandos, no así la ecografía y la radiología simple, que son menos utilizadas.<sup>(16)</sup>

Analíticamente se pueden encontrar datos de afectación sistémica en presencia de hepatopatía, coagulopatía y fallo renal, por lo que es utilizado un índice analítico (escala de LRINEC -*Laboratory Risk Indicator for NECrotizing Fasciitis*-) que ayuda a establecer la sospecha de FN de manera precoz, aunque no ha sido validado aún en estudios prospectivos; este método se basa en la medición de parámetros séricos que, acorde al grado de deterioro de sus valores, permitiría establecer la sospecha de FN, de aquí la importancia de indicar una serie de estudios hematológicos como: proteína C reactiva, recuento leucocitario, hemoglobina, sodio, creatinina y glicemia en todos los pacientes sospechosos de

esta enfermedad. A pesar de un tratamiento intensivo precoz la mortalidad de la FN es elevada, oscila entre 20 y 47% para los pacientes con fascitis tipo I y II, respectivamente. En los casos de fascitis necrotizante cervicofacial (FNC), también conocida como angina de Ludwig, se señala el 22% de letalidad. Los principales determinantes de la mortalidad en los enfermos con FN son el diagnóstico temprano y el desbridamiento oportuno.<sup>(16)</sup>

El tratamiento de la FN comprende medidas de soporte hemodinámico, un extenso desbridamiento quirúrgico precoz, antibioterapia de amplio espectro o asociación de dos o más antimicrobianos y analgesia con opiáceos además de las medidas de cuidados generales necesarias. Habitualmente se precisa el manejo integral del paciente en una unidad de cuidados intensivos. El tratamiento quirúrgico es la base de la terapéutica en esta afección y su retraso es el principal factor determinante de su alta mortalidad. Los objetivos de la cirugía son confirmar el diagnóstico, realizar el desbridamiento y la necrosectomía de todo el tejido no viable y el drenaje de las posibles colecciones subcutáneas existentes para obtener abundante material para el diagnóstico histológico y el microbiológico. Se recomienda efectuar una reevaluación quirúrgica al menos tras 24 horas de la inicial y posteriormente tantas veces como sea necesario hasta conseguir eliminar todo el tejido necrótico y el control de la infección local.<sup>(16)</sup>

Dentro de estas enfermedades infecciosas consideradas raras, destructivas y de alta toxicidad sistémica, la FNC ocupa entre el 2,6 y el 5% del total de casos de FN informados.<sup>(1,9,10,17)</sup>

Existe una información limitada sobre la presentación, el manejo y el tratamiento de pacientes con esta enfermedad en la región de la cabeza y el cuello. En la extensa pesquisa bibliográfica hecha a propósito de esta investigación no se informan artículos ni partes estadísticas relacionados con esta enfermedad en Angola; a consideración de los autores es una afección relativamente frecuente de la práctica médica diaria en este centro hospitalario y está asociada a una elevada mortalidad.

El propósito de este artículo es compartir una experiencia sobre la FNC en una región de África en la que su elevada incidencia, en asociación a los procesos sépticos odontogénicos, la convierte en un verdadero reto para los Especialistas en Odontología y en Cirugía Maxilofacial.

## MÉTODOS

Se realizó un estudio observacional, descriptivo, transversal en el Hospital General de Benguela, Angola, de abril de 2014 a abril de 2016.

La población estuvo constituida por pacientes que fueron atendidos en el Servicio de Cirugía buco-maxilofacial con diagnóstico de FNC de origen dentario. La muestra de 77 fue seleccionada por criterios teniendo en cuenta la exclusión de los pacientes en los que no se pudo precisar el agente etiológico odontogénico, los que presentaron complicaciones neurológicas con deterioro del nivel de

conciencia y los que fueron incapaces de aportar información confiable acorde a las variables analizadas durante la entrevista médica.

Se realizó el análisis documental de las historias clínicas de los enfermos (fuente primaria) y se recolectaron las variables de interés en una guía elaborada con fines investigativos por el autor.

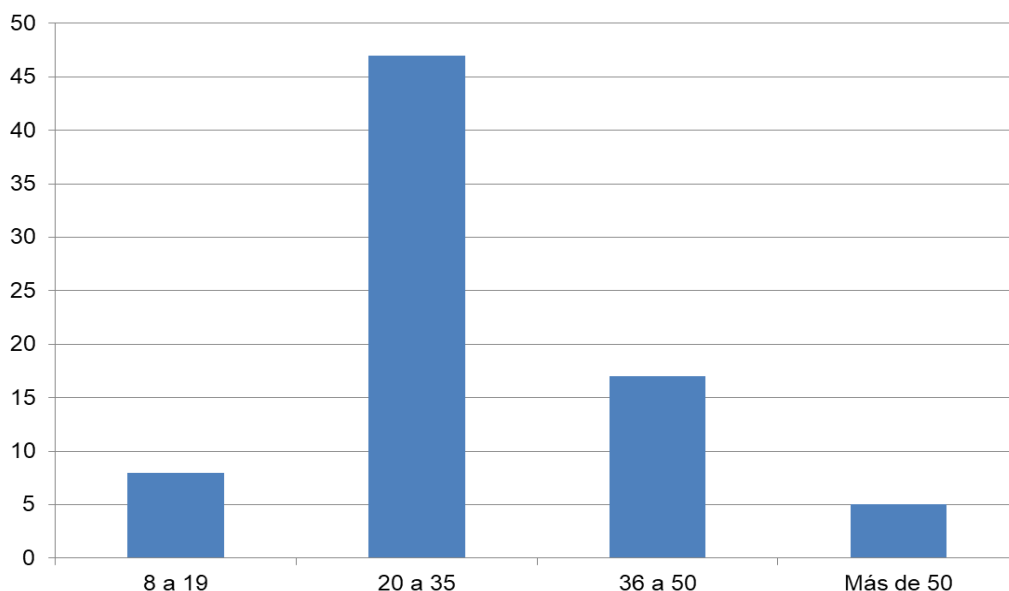
Las variables estudiadas fueron: género (masculino o femenino), edad, factores predisponentes, tratamientos ambulatorios previos, hemoglobina al ingreso, foco infeccioso odontogénico y características clínicas cutáneas de entrada al centro hospitalario.

La investigación fue hecha en base a los principios básicos de la Bioética y con el consentimiento informado de los enfermos. No se realizaron procedimientos investigativos o terapéuticos fuera de los establecidos o protocolizados en la atención de cada paciente; se confeccionó un acta de confiabilidad para preservar la identidad y para no divulgar información personal.

Se emplearon métodos de estadística descriptiva (frecuencias absolutas, relativas) para el procesamiento y el análisis de los datos, que fueron presentados en tablas y gráficos, con el uso del programa Microsoft Excel 2013 y el paquete estadístico SPSS versión 20,0.

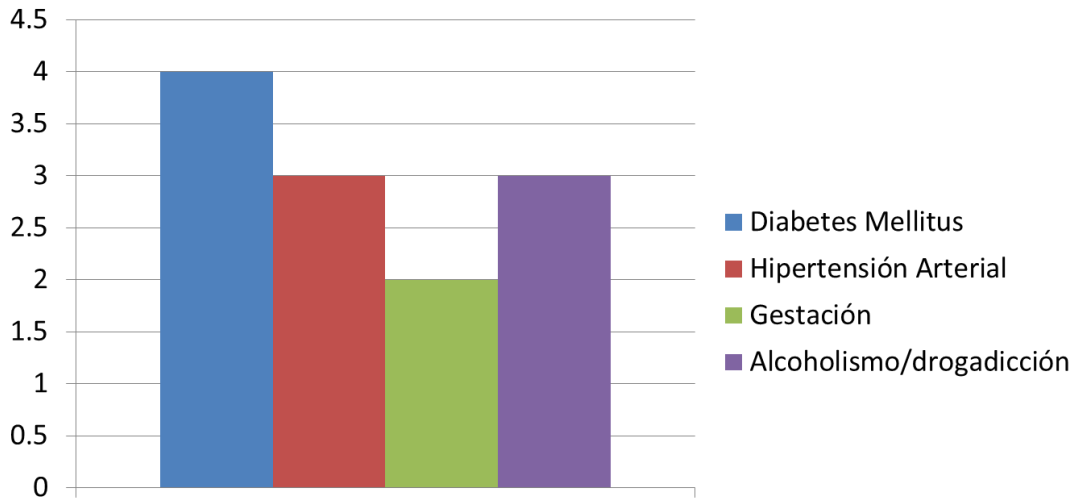
## RESULTADOS

De los 77 casos incluidos en el estudio 56 (73%) pertenecen al sexo masculino y 21 (27%) al femenino. Respecto a la edad los grupos más afectados fueron el comprendido entre los 20 y los 35 años (47, 61%) y el de entre 36 a 50 años (17) (Figura 1).



**Figura 1.** Distribución de los pacientes con FNC según grupos de edad

En la Figura 2 se muestran las enfermedades crónicas que pueden conllevar a una inmunodepresión sistémica y que se comportan como importantes factores predisponentes de la FN. Fueron notificados 12 pacientes con alguna de estas afecciones que desarrollaron un proceso séptico necrotizante cervicofacial importante; la mayor incidencia recayó en la diabetes mellitus (cuatro).



**Figura 2.** Distribución de pacientes según factores predisponentes a la FNC

En relación a los tratamientos ambulatorios previos al ingreso llevados a cabo por los enfermos, automedicados o con prescripción facultativa competente, se puso de manifiesto que los antiinflamatorios no esteroideos fueron la elección en la mayoría (73) con procesos sépticos odontogénicos tratados en la comunidad como única terapia o en asociación con otros medicamentos, lo que representó el 94,8% del total de la muestra.

Al estudiarse la hemoglobina individual de entrada de los pacientes se constató hemoglobina baja en 68 (88,3%) y parámetros normales solo en nueve enfermos (11,7%).

En la evaluación del foco infeccioso odontogénico precursor de la FNC se notificó la presencia de dientes cariados y de restos radiculares en la región posterior de la mandíbula en 72 pacientes (93,5%); esta región es la zona más proclive en generar procesos sépticos dentarios que invadan los espacios cervicales superficiales. Se identificaron también las características clínicas cutáneas de los enfermos al momento de su arribo al centro hospitalario y se demostró que más del 80% llegaron en una fase avanzada de la FNC.

## DISCUSIÓN

En la actualidad la FN se considera como una enfermedad rara, de curso rápido y diagnóstico generalmente tardío que, aunque puede aparecer en ambos sexos, tiene predilección por el masculino. Se puede diagnosticar a cualquier edad, pero

es más frecuente a partir de la cuarta década de la vida, como se ejemplifica en los hallazgos del presente estudio. Estos resultados coinciden con lo informado por diferentes autores; otros han señalado un incremento en la incidencia de esta enfermedad en los últimos años, posiblemente en relación con el envejecimiento poblacional.<sup>(1,3,4,5,10,11,12)</sup>

Todas las literaturas, de forma unánime, consideran las alteraciones sistémicas inmunosupresoras como un factor relevante de riesgo en el desarrollo de la FN; en este estudio hubo una baja frecuencia de pacientes con estas condiciones patológicas. A pesar del limitado número de casos encontrados fue la diabetes mellitus el factor de riesgo predominante.<sup>(1,2,3,4,5,10,11,12,18)</sup>

La posibilidad de que los AINEs puedan contribuir al desarrollo y a la progresión de la FN ha sido divulgada en la literatura. El posible enmascaramiento de los signos inflamatorios iniciales de la enfermedad ocasionado por el empleo indiscriminado de estos medicamentos no fue confirmado en una revisión de cinco series.<sup>(13)</sup> En este trabajo se encontraron resultados significativos en cuanto al sobreuso de estos medicamentos previo al ingreso hospitalario como droga única o en combinación con antimicrobianos y otras terapias tradicionales de poco rigor científico.

Debido a la complejidad para identificar la FN algunos autores proponen un algoritmo diagnóstico basado en indicadores de compromiso sistémico como la escala de LRINEC, por la que, a través de una biometría hemática, se obtiene el valor de algunos indicadores que pueden orientar acerca de la existencia de una infección necrosante potencialmente letal. Una hemoglobina por debajo de 11g/dl es considerada un factor de riesgo hematológico en el desarrollo de una FN. En esta investigación se constató un alto por ciento de enfermos con niveles inferiores a las cifras normales, lo que coincide con lo expresado por diversos autores.<sup>(7,8,9,10,19)</sup>

La FNC es comúnmente secundaria a una infección odontogénica y, con menor frecuencia, puede estar relacionada a traumatismos o infecciones periamigdalinas; su diagnóstico clínico en esta región suele ser muy complicado, especialmente en los estadios iniciales, debido a que los síntomas son similares a los de una celulitis odontógena simple. Lo que distingue a la FNC es su rápida progresión, el dolor desproporcionado, la presencia subdérmica de gas y una alta y muchas veces letal toxicidad sistémica.<sup>(1,4,9,10,17,20)</sup> Según la literatura es menos común en la cabeza y el cuello debido a la alta vascularización de la región cervical, por lo que su desarrollo en esta zona podría constituir un riesgo mortal.<sup>(1,9,10,17)</sup>

Los hallazgos de esta pesquisa reflejan resultados similares al de otros estudios que señalan a los dientes posteroinferiores como los principales focos sépticos dentarios precursores de la FNC. También se evidenció que la llegada tardía de los pacientes a los servicios hospitalarios especializados, así como una pobre intervención comunitaria en la promoción de la salud bucal, fueron determinantes para que las infecciones odontogénicas primarias evolucionarán a una FNC grave.<sup>(4,9,10,11,17,20)</sup>

La principal causa de la FNC estuvo vinculada a la presencia de focos sépticos dentarios en los molares posteroinferiores y relacionada, mayoritariamente, a procesos odontogénicos simples que no recibieron un tratamiento adecuado en el nivel primario de salud. La pesquisa bibliográfica realizada reflejó la ausencia de informes sobre esta enfermedad en Angola, allí no se puede denominar como la afección rara e infrecuente que reflejan los estudios en países del primer mundo.

## CONCLUSIONES

La principal causa de la fascitis necrotizante cervicofacial fueron los focos sépticos de origen dentario, que están relacionados a procesos simples que no recibieron un tratamiento adecuado en la comunidad.

## REFERENCIAS BIBLIOGRÁFICAS

1. Martínez AY, McHenry CR, Meneses Rivadeneira L. Fasceítis necrosante cervicofacial: una infección severa que requiere tratamiento quirúrgico temprano. Rev Esp Cir Oral Maxilofac [Internet]. 2016 [citado 28/10/2020];38(1):23-28. Disponible en: <http://scielo.isciii.es/pdf/maxi/v38n1/original3.pdf>. <https://dx.doi.org/10.1016/j.maxilo.2014.04.008>
2. Lopez Aparicio E, Gomez Arcila V, Carmona Meza Z. Fascitis necrotizante de origen dental: reporte de caso. Rev CES Odont [Internet]. 2017 [citado 28/10/2020];30(1):68-74. Disponible en: <http://www.scielo.org.co/pdf/ceso/v30n1/v30n1a07.pdf>. <http://dx.doi.org/10.21615/cesodon.30.1.6>
3. Hernández González EH, Mosquera Betancourt G, de la Rosa Salazar V. Fascitis necrotizante. Rev Arch Med Camagüey [Internet]. 2015 [citado 28/10/2020];19(6):654-664. Disponible en: <http://revistaamc.sld.cu/index.php/amc/article/download/3966/2202>
4. Giunta Crescente C, Soto de Facchin M, Acevedo Rodríguez AM. Consideraciones médico-odontológicas en la atención del niño con celulitis facial odontogénica. Una patología de interés para pediatras y odontopediatras. Arch Argent Pediatr [Internet]. 2018 [citado 28/10/2020];116(4):e548-e553. Disponible en: <https://www.sap.org.ar/docs/publicaciones/archivosarg/2018/v116n4a17.pdf>
5. Lazarte C, Paladino L, Mollo L, Katra R, Brusca MI, Puia S. Manejo y tratamiento quirúrgico de infecciones por Staphylococcus aureus. Rev Asoc Odontol Argent [Internet]. 2018 [citado 28/10/2020];106(2):51-56. Disponible en: <https://raoa.aoa.org.ar/revistas?roi=1062000043>
6. Rodríguez Lescano A, Sánchez Vinent L, Pacheco Valdés I. Fascitis necrotizante en región anterior del cuello. Rev Ciencias Médicas [Internet] 2020 [citado 28/10/2020];24(3):e4307. Disponible en: <http://scielo.sld.cu/pdf/rpr/v24n3/1561-3194-rpr-24-03-e4307.pdf>
7. Ferrer Lozano Y, Morejón Trofimova Y. Fascitis necrosante: actualización del tema. Medisur [Internet]. 2018 [citado 28/10/2020];16(6):920-929. Disponible en: <http://scielo.sld.cu/pdf/ms/v16n6/ms15616.pdf>
8. Barría T, Abarca A, Cancino M, Chávez C, José Parra J, Rahal M. Fasceítis necrotizante cervical: consideraciones para el manejo precoz. Rev Otorrinolaringol Cir



- Cabeza Cuello [Internet]. 2018 [citado 28/10/2020];78:294-299. Disponible en: <https://scielo.conicyt.cl/pdf/orl/v78n3/0718-4816-orl-78-03-0294.pdf>
9. Tetay Salgado S, Rodríguez Cárdenas YA, Ruiz Mora GA. Fascitis necrotizante de origen odontogénico: revisión de literatura y reporte de caso. Rev Cient Odontol (Lima) [Internet]. 2017 [citado 28/10/2020];5(2):780-788. Disponible en: <https://revistas.cientifica.edu.pe/index.php/odontologica/article/view/382/431>
  10. Pérez Sanz MT, Parra Virto A, Alfonso Muñoz J, Carrascosa Fernández P, Démelo Rodríguez P. Shock séptico y tóxico secundario a fascitis necrotizante facial por estreptococo beta hemolítico del grupo A en un paciente inmunocompetente. Rev Esp Casos Clin Med Intern (RECCMI) [Internet]. 2017 [citado 28/10/2020];2(3):134-136. Disponible en: <https://www.reccmi.com/RECCMI/article/view/187/76>
  11. de Souza Amorim K, Carvalho Dantas ACG, da Silva Nascimento AM, Gomes Dellovo A, Cavalcanti de Albuquerque Júnior RL, de Almeida Souza LM. Fascitis necrosante cervical-facial originada por infección odontogénica. Reporte del caso. CES Odontol [Internet]. 2020 [citado 28/10/2020];33(1):30-36. Disponible en: <https://revistas.ces.edu.co/index.php/odontologia/article/view/4547>.  
<https://doi.org/10.21615/cesodon.33.1.4>
  12. Wallace HA, Perera TB. Necrotizing Fasciitis. En: Stat Pearls [Internet]. Treasure Island (FL): StatPearls Publishing; 2020 [citado 28/10/2020]. Disponible en: <https://www.ncbi.nlm.nih.gov/books/NBK430756/>
  13. Parra Caballero P, Pérez Esteban S, Patiño Ruiz ME, Castañeda Sanz S, García Vadillo JA. Actualización en fascitis necrotizante. Semin Fund Espanola Reumatol [Internet]. 2012 [citado 28/10/2020];13(2):41-48. Disponible en: <https://www.sciencedirect.com/science/article/abs/pii/S1577356611001205>.  
<https://doi.org/10.1016/j.semreu.2011.12.005>
  14. Coca Zúñiga R, González Raya A. Fascitis necrotizante monomicrobiana por klebsiella pneumoniae. Rev Panam Enf Inf [Internet]. 2018 [citado 28/10/2020];1(2):94-97. Disponible en: <https://revistas.utp.edu.co/index.php/panamericana/article/view/21211/13361/>
  15. Aroca Ferri M, Suárez Hormiga L, Bolaños Rivero M, Pérez Arellano JL. Absceso intrafascial por *Bacillus cereus*. Rev Esp Quimioter [Internet]. 2019 [citado 28/10/2020];32(1):93-94. Disponible en: <https://www.ncbi.nlm.nih.gov/pmc/articles/PMC6372955/>
  16. Sandoval M, Fernández MA, Donoso Hofer F. Complicaciones infecciosas severas del territorio maxilofacial: presentación de casos clínicos. Rev Clin Periodoncia Implantol Rehabil Oral [Internet]. 2017 [citado 28/10/2020];10(3):169-172. Disponible en: <https://scielo.conicyt.cl/pdf/piro/v10n3/0719-0107-piro-10-03-00169.pdf>.  
<https://dx.doi.org/10.4067/S0719-01072017000300169>
  17. Garza de la Garza LJ, Elizondo González JCJ. Absceso en espacio submaxilar: reporte de caso clínico. Rev Mex Estomatol [Internet]. 2018 [citado 28/10/2020];5(1):1-2. Disponible en: <https://www.remexesto.com/index.php/remexesto/article/view/177/359>
  18. Baeza Ramos H, Favela Campos MR, Fernández Riera R, Santander Flores SA, Paz Murga R, López González PA, et al. Manejo microquirúrgico de secuelas de fascitis necrosante facial: reporte de un caso. Cir Plast [Internet]. 2017 [citado 07/11/2020];27(3):131-135. Disponible en: <https://www.medigraphic.com/cgi-bin/new/resumen.cgi?IDARTICULO=76986>
  19. Ferrer Lozano Y, Morejón Trofimova Y. Escala LRINEC en la fascitis necrosante. ¿Una herramienta diagnóstica útil? Rev Haban Cienc Med [Internet]. 2018 [citado

07/11/2020];17(2):236-243. Disponible en:

<http://www.revhabanera.sld.cu/index.php/rhab/article/view/2088/2044>

20. Brea Álvarez B, Esteban García L, Tuñón Gómez M, Cepeda Ibarra Y. Urgencias no traumáticas de cabeza y cuello: aproximación desde la clínica. Parte 2. Radiología [Internet]. 2017 [citado 28/10/2020];59(3):182-195. Disponible en:  
<https://www.sciencedirect.com/science/article/abs/pii/S0033833817300334>.  
<https://doi.org/10.1016/j.rx.2017.02.001>

## CONFLICTO DE INTERESES

Los autores declararan no tener conflicto de intereses.

## CONTRIBUCIÓN DE LOS AUTORES

RRJ: conceptualización, curación de datos, análisis formal, investigación, metodología, visualización, redacción del borrador original.

MBMA: conceptualización, curación de datos, investigación.

RMCG, LBS, BRRL, AMC: visualización, redacción (revisión y edición).