

INFORME DE CASO

Mixoma auricular izquierdo gigante asociado a síndrome febril prolongado

MSc. Dr. Humberto Luis Ramos González¹
MSc. Dra. Virginia Concepción González²
Dr. Damián Perez Cabrera³

RESUMEN

El mixoma es el tumor primario más frecuente que afecta al corazón. La infección de estos tumores es infrecuente y, en ocasiones, su presentación clínica es indistinguible de un mixoma no infectado. Se describe el caso de una mujer de 49 años de edad, con síndrome febril prolongado, de posible etiología bacteriana, para lo que lleva tratamiento con antibiótico. Se decidió realizar un ecocardiograma transtorácico y uno transesofágico para definir el diagnóstico, fue intervenida quirúrgicamente, el tumor se resecó (el resultado de la biopsia arrojó que era un mixoma auricular) y la evolución clínica posterior resultó sin incidencias.

DeCS:
MIXOMA
ECOCARDIOGRAFIA

SUMMARY

Myxomas are the most common primary tumor affecting the heart. Infection of these tumors is rare and sometimes its clinical presentation is indistinguishable from an uninfected myxoma. The case of a 49-year-old female patient with a persistent fever of probable bacterial origin, which leads to antibiotic treatment, is reported. It was decided to perform a transthoracic and transesophageal echocardiography to reach a diagnosis. Surgery was performed, the tumor was resected (the result of the biopsy showed it was an atrial myxoma) and the subsequent clinical course was uneventful.

MeSH:
MYXOMA
ECHOCARDIOGRAPHY

La incidencia de tumores cardíacos ha ido en aumento en las últimas décadas debido a los avances en la Especialidad de Imagenología del corazón, especialmente en la ecocardiografía como herramienta diagnóstica fundamental.^{1,2}

Los tumores primarios benignos son más frecuentes que los malignos; no obstante, los benignos pueden evolucionar muy desfavorablemente por los múltiples efectos hemodinámicos que pueden presentar.^{3,4} La mitad de los tumores benignos son mixomas y la mayoría del resto son lipomas, fibroelastomas papilares y rabdomiomas;⁵ son más frecuentes en mujeres, ocurren fundamentalmente entre la

tercera y la sexta décadas de la vida y, en cuanto a la localización, el 75% se implantan en la aurícula izquierda y del 15 al 20% en la aurícula derecha, con base preferentemente en la fosa oval, aunque pueden implantarse en la pared posterior de la aurícula izquierda, en su pared anterior y, más raramente, en el ventrículo izquierdo o el derecho (3-4%);⁶ las localizaciones múltiples o el implante en válvulas son muy raras; pueden presentar distintos grados de movilidad, a veces muy amplia, y protruyen en los orificios de las válvulas aurículoventriculares, donde dificultan el llenado diastólico; su origen se relaciona, probablemente, con células mesenquimatosas progenitoras de cardiomiocitos.^{7,8}

La presentación clínica se caracteriza por la obstrucción de la válvula mitral, las embolias y los síntomas constitucionales, además de fiebre, anemia o velocidad de sedimentación globular elevada; sin embargo, la infección de estos tumores es infrecuente.⁹ El diagnóstico diferencial es difícil, especialmente con el mixoma no infectado y con la endocarditis mural.¹⁰ Deparan una gran variedad de cuadros clínicos, aunque se observan tres síndromes fundamentales:

1. Fenómenos embólicos
2. Obstrucción del flujo sanguíneo, síncope, manifestaciones de insuficiencia cardíaca e isquemia miocárdica
3. Síntomas generales

Entre los síntomas generales que lo acompañan están la fiebre,⁵ la pérdida de peso, los dedos en palillo de tambor, el fenómeno de Raynaud y las alteraciones en exámenes de laboratorio como la velocidad de sedimentación globular elevada, el recuento de leucocitos elevado, la proteína C reactiva positiva y las proteínas séricas anómalas; estos síntomas pueden simular endocarditis bacteriana, enfermedad del colágeno y neoplasia maligna oculta. El diagnóstico se establece por los síntomas, la ecocardiografía -en muchos lugares se emplea el ecocardiograma transesofágico-, el cateterismo cardíaco y la biopsia endomiocárdica; generalmente se obtiene la curación mediante la extirpación quirúrgica. Se requiere seguimiento médico periódico por el riesgo de recidiva.

PRESENTACIÓN DE LA PACIENTE

Se trata de una paciente femenina, de 49 años de edad, con antecedentes de salud anterior que comenzó con un síndrome febril prolongado, de posible etiología bacteriana -para lo que le fueron indicados varios tratamientos con antibióticos-, asociado a anorexia, toma del estado general y marcada pérdida de peso; se decidió su ingreso en la Sala de Cardiología de este Hospital. Al examen físico del aparato cardiovascular solo se señalaron como datos de interés, además de la fiebre, la presencia de un soplo sistólico en el borde esternal izquierdo II/VI, así como de una taquicardia mantenida de 125 latidos por minutos, documentada en un electrocardiograma realizado; los estudios de laboratorio solo pusieron de manifiesto una ligera leucocitosis, con predominio de polimorfonucleares, y el rayos X de tórax no evidenció ningún dato positivo a tener en cuenta en el diagnóstico. Se decidió realizar un ecocardiograma transtorácico en el que, de inicio, se observó, en una vista apical de cuatro cámaras, la presencia de una imagen hiperecogénica móvil que ocupaba casi la totalidad de la aurícula izquierda y que protruía hacia el ventrículo izquierdo (figura 1); también se observó en otras vistas (figura 2). Con

el objetivo de confirmar este diagnóstico se realizó un ecocardiograma transefágico donde se visualizó la imagen tumoral, así como el pedículo de fijación del mismo (figura 3). Se realizó una interconsulta con el Especialista en Cirugía Cardiovascular del Cardiocentro “Ernesto Guevara”, que valoró las imágenes obtenidas a través del ecocardiograma, así como la clínica y los demás exámenes complementarios, y se decidió la intervención quirúrgica para la resección del tumor (figura 4); se realizó biopsia.

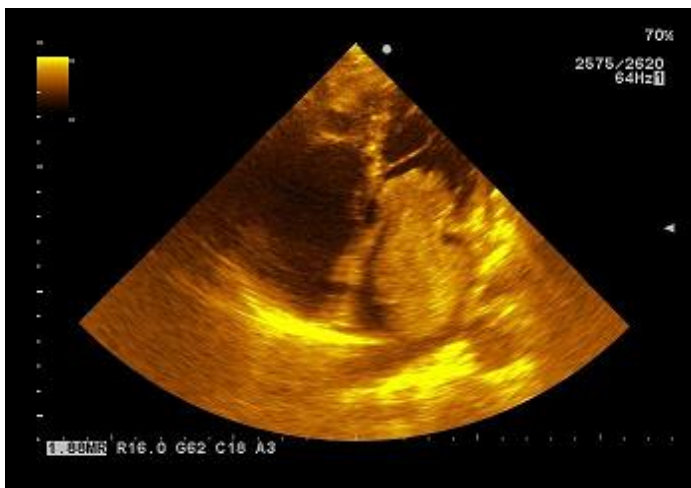


Figura 1. *Ecocardiograma transtorácico. Vista de cuatro cámaras. Se puede apreciar el tamaño del tumor que protruye hacia el ventrículo izquierdo*

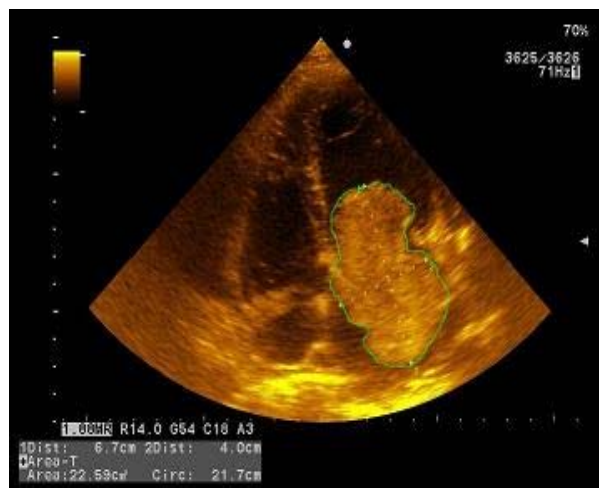


Figura 2. *Ecocardiograma transtorácico. Vista de cuatro cámaras*

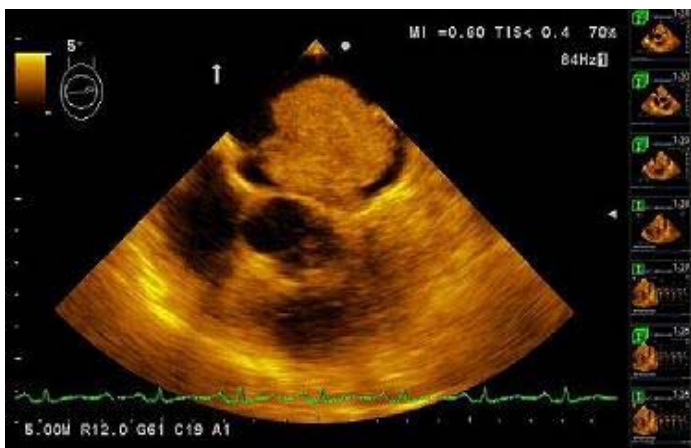


Figura 3. *Ecocardiograma transefágico. Vista de grandes vasos a 15°, se puede ver el pedículo de fijación del tumor y su tamaño comparado con el de la aurícula izquierda*

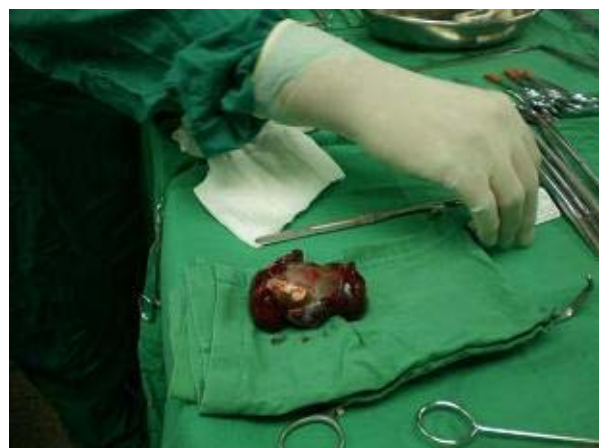

Figura 4. *Vista del tumor al realizar la resección quirúrgica. Puede verse el tamaño del tumor comparado con la mano del Especialista en Cirugía Cardiovascular*

Resultado de la biopsia: mixoma auricular.

La paciente evolucionó favorablemente y se mantiene con consultas periódicas.

COMENTARIO FINAL

El mixoma auricular es de escasa frecuencia de presentación en la práctica clínica diaria y es muestra de la necesidad de vigilancia ante pacientes con insuficiencia cardíaca refractaria a tratamiento, fiebre prolongada, soplos y fenómenos embólicos pues su diagnóstico puede ser excluido, especialmente cuando los síntomas son sugestivos de enfermedades sistémicas. La ecocardiografía transtorácica y la transesofágica tienen indicación para analizar el sitio de implante y descartar implantes secundarios y permiten detectar la heterogeneidad en su estructura por calcificación, comportamiento quístico o presencia de focos necróticos. Dentro del diagnóstico diferencial deben tenerse en cuenta las vegetaciones y los trombos. El pronóstico del paciente con la intervención quirúrgica es bueno, pero como pueden ser recidivantes en muchos casos, deben tener seguimiento médico periódico.

REFERENCIAS BIBLIOGRÁFICAS

1. Shapiro LM. Cardiac tumours: diagnosis and management. *Heart*. 2001;85:218-22.
2. Vargas-Barrón J, Romero-Cárdenas A, Villegas M, Keirns C, Gómez-Jaume A, Delong R, et al. Transthoracic and transesophageal echocardiographic diagnosis of myxomas in the four patients. *Rev Esp Cardiol*. 2008;61(11):1205-9.
3. Atalay MK, Taner AT. Gradual enhancement of a large left atrial papillary fibroelastoma on cardiac magnetic resonance. *Tex Heart Inst J*. 2010; 37:612.
4. Domínguez Pérez L, Fernández Elías E, Arias MA. Fatal Presentation of a Cardiac Myxoma. *Rev Esp Cardiol*. 2012;65(6):578-80.
5. Elbardissi AW, Dearani JA, Daly RC, Mullany CJ, Orszulak TA, Puga FJ, et-al. Survival after resection of primary cardiac tumors: a 48-year experience. *Circulation*. 2008;118:S7-S15.
6. Maraj S, Pressman GS, Figueredo VM. Primary cardiac tumors. *Int J Cardiol*. 2009;133:152-6.
7. Yater WM. Tumors of the heart and pericardium: pathology, symptomatology and report of nine cases. *Arch Intern Med*. 1931;48(4):627-66.
8. Markel ML, Waller BF, Armstrong WF. Cardiac myxoma. A review. *Medicine (Baltimore)*. 1987;66:114-25.
9. Acebo E, Val-Bernal F, Gómez-Román JJ, Revuelta M. Clinicopathologic study and DNA analysis of 37 cardiac myxomas. A 28-year experience. *Chest*. 2003 May;123(5):1379-85.
10. Chockalingam A, Jaganathan V, Gnanavelu G, Dorairajan S. Severe left ventricular dysfunction in left atrial mixoma . *Angiology*. 2006;57(1):119-22.

DE LOS AUTORES

1. Máster en Urgencias y Emergencias Médicas. Especialista de I Grado en Medicina General Integral y en Cardiología. Profesor Asistente de la Universidad de Ciencias Médicas "Serafín Ruiz de Zárate Ruiz" de Villa Clara.
2. Máster en Longevidad Satisfactoria. Especialista de I Grado en Medicina General Integral. Profesora Asistente de la Universidad de Ciencias Médicas "Serafín Ruiz de Zárate Ruiz" de Villa Clara.
3. Especialista de I Grado en Cardiología. Profesor Instructor de la Universidad de Ciencias Médicas "Serafín Ruiz de Zárate Ruiz" de Villa Clara.