

INFORME DE CASO

Meningitis por *Cryptococcus neoformans* en paciente con VIH-SIDA

MSc. Dr. Robin Rodríguez Pérez¹

MSc. Dra. Isabel de la Concepción Gorrin Alemán²

Dr. Richard González Patricio³

RESUMEN

Se realizó la presentación de un caso de criptococosis, con localización en el sistema nervioso central, en un paciente joven con diagnóstico de síndrome de inmunodeficiencia adquirida por el virus de la inmunodeficiencia humana atendido en el Hospital Provincial Universitario “Arnaldo Milián Castro” de Santa Clara que presentó, inicialmente, un cuadro de meningoencefalitis que le ocasionó la muerte. Se demostró la causa micótica del proceso mediante un estudio microbiológico del líquido cefalorraquídeo en el que se diagnosticó la presencia de *Cryptococcus neoformans* como agente causal; no se comprobaron otras localizaciones del hongo en el paciente. Se describieron y actualizaron aspectos clínicos y microbiológicos de la enfermedad.

DeCS:

CRIPTOCOCOSIS/etiología
MENINGITIS CRIPTOCOCICA
VIH

SUMMARY

A case of central nervous system cryptococcosis in a young patient with a diagnosis of acquired immunodeficiency syndrome by the human immunodeficiency virus is reported. The patient was treated at the Arnaldo Milián Castro Provincial University Hospital in Santa Clara. The patient presented with symptoms of meningoencephalitis, which eventually caused his death. The fungal cause of the condition was determined by a microbiological analysis of the cerebrospinal fluid, which showed the presence of *Cryptococcus neoformans* as causal agent. No other sites of the fungus were found in the patient. Clinical and microbiological aspects of the disease were described and updated.

MeSH:

CRYPTOCOCOSIS/etiology
MENINGITIS, CRYPTOCOCCAL
HIV

En la medicina actual existen muchos enfermos con inmunosupresión secundaria a transplantes de órganos y de precursores hematopoyéticos, con enfermedades malignas y el virus de inmunodeficiencia humana y muchas personas cumplen edades avanzadas y nacen muchos neonatos prematuros: todo esto ha motivado un aumento de la prevalencia de las micosis oportunistas invasivas, infecciones que ocasionan unas elevadas morbilidad y mortalidad con patrones epidemiológicos diferentes según la región geográfica; este fenómeno es particularmente notorio en el caso de las micosis que se contagian desde el ambiente.^{1,2}

La aparición del síndrome de inmunodeficiencia adquirida (SIDA), con el gran número de pacientes severamente inmunocomprometidos que lo acompaña, ha hecho emerger al *Cryptococcus neoformans* como un patógeno oportunista frecuente a tener en cuenta.³ Este microorganismo produce, sobre todo, afectación del sistema nervioso central, pulmonar y, en menos casos, cutánea; este hongo es un saprofito en la naturaleza, con distribución universal. Se aísla fundamentalmente en los excrementos de las aves, sobre todo de las palomas, aunque estas no sufren la enfermedad; puede encontrarse en el suelo, en las plantas y, en menor cantidad, se lo ha encontrado en frutas y en la leche.⁴⁻⁶ Se cree que la enfermedad se produce por la inhalación de aerosoles que contienen el microorganismo y que en el paciente inmunocompetente existe una elevada resistencia natural a la infección, aunque también se han informado casos que han padecido esta enfermedad.^{7,8}

La enfermedad que el *Cryptococcus* ocasiona con más frecuencia es la meningitis criptocócica, sus manifestaciones clínicas son insidiosas y se instauran durante semanas o meses. Los síntomas de presentación suelen ser fiebre y sensación de malestar, el dolor de cabeza es frecuente, pueden existir o no señales de rigidez en la nuca, podrían observarse déficits neurológicos y alteración de la conciencia, si existe afectación de los pares craneales pueden aparecer disminución de la agudeza visual, parestesias faciales y diplopía y, rara vez, hay convulsiones, aunque se podrían observar sacudidas mioclónicas; el paciente puede desarrollar una demencia por acción directa de la infección sobre el cerebro.

PRESENTACIÓN DEL CASO

Paciente masculino, de 44 años, soltero, trabajador de la construcción y residente en la Ciudad de Santa Clara.

Antecedentes patológicos familiares: hipertensión arterial

Antecedentes patológicos personales: trauma en el antebrazo izquierdo por arma blanca que requirió de la colocación de una lámina metálica, no precisó fecha

Refirió un familiar que tres meses atrás comenzaron a notarle pérdida de peso, a lo que el interesado no le dio importancia. Dos meses después el paciente empezó a referir poco apetito, dolores de cabeza, dificultad para caminar y vómitos frecuentes; acudió entonces a su médico de familia, con una pérdida de peso de aproximadamente 15kg. Le indicaron diferentes complementarios, entre ellos la determinación de anticuerpos para el virus de la inmunodeficiencia humana (VIH) y el resultado fue positivo. Fue remitido a la consulta especializada, en la que le indicaron una determinación de CD4: el resultado fue de un 9%.

Sin comenzar aún el tratamiento antiviral acudió al Cuerpo de Guardia del Hospital Provincial Universitario "Arnaldo Milián Castro" de Santa Clara porque presentaba dolor de cabeza intenso y fiebre. No se recogieron datos positivos en el examen físico y le realizaron, de urgencia, una tomografía axial computadorizada de cráneo -que fue normal- y un estudio citoquímico del líquido cefalorraquídeo (LCR) -de aspecto claro y transparente, con células 1, proteínas 34g/l y glucosa 2.6mmol/l-. Fue ingresado en la Sala de Medicina C con la impresión diagnóstica de neurotoxoplasmosis.

Ya en la sala fue examinado y estudiado nuevamente: se detectaron pequeñas adenopatías cervicales y axilares, no duras ni adheridas a planos profundos, disimetría y nistagmo y se decidió repetir el estudio del líquido cefalorraquídeo citoquímico, examen directo con nigrosina (figura 1) y el cultivo micológico -en este último crecieron células correspondientes a un hongo levaduriforme (figura 2)

que, con la marcha técnica correspondiente, se identificó como *Cryptococcus neoformans*-, lo que descartó la impresión diagnóstica al ingreso. Se inició el tratamiento endovenoso antimicótico, su evolución fue desfavorable y fue trasladado a la Sala de Cuidados Intermedios; falleció a los 10 días de hospitalización.

Diagnóstico de laboratorio

Se realizó examen directo con nigrosina (figura 1), se observaron levaduras capsuladas, el cultivo micológico en medio de Agar Sabouraud simple y con cloranfenicol aportó un crecimiento de colonias sugestivas de hongo levaduriforme (figura 2) a las que se le realizaron un examen directo y prueba de identificación (urea de Christensen) -figura 3-.

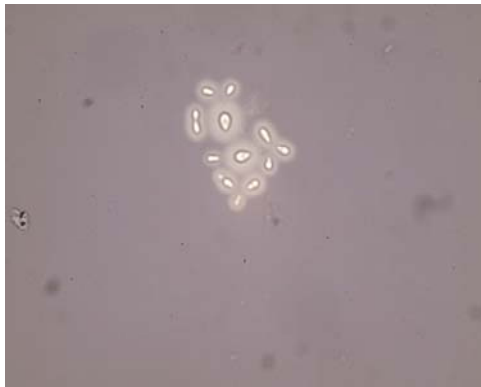


Figura 1. Examen directo de LCR con tinta china (levaduras capsuladas)



Figura 2. Colonias levaduriformes en medio de Agar Sabouraud

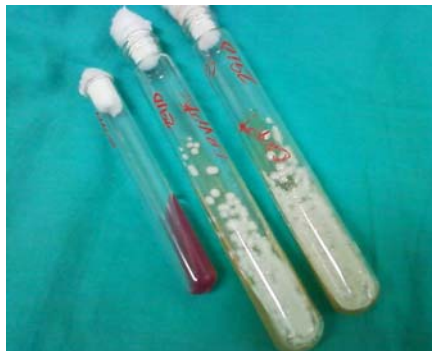

Figura 3. Colonias levaduriformes en medio de Agar Sabouraud. Urea de Christensen positiva

COMENTARIO FINAL

La criptococosis es una infección oportunista definidora del SIDA, aunque los pacientes con enfermedad de Hodgkin, con otros linfomas o con sarcoidosis y los que reciben tratamiento a largo plazo con corticosteroides o los transplantados experimentan también riesgo aumentado de padecerla.⁹

Los pacientes con SIDA pueden desarrollar pocos síntomas o ninguno, con el LCR normal, excepto por la presencia de muchas levaduras; sin embargo, lo habitual es que estén aumentadas las proteínas y exista pleocitosis mononuclear en el LCR, si bien en ocasiones predominan los neutrófilos. La glucosa está baja con

frecuencia y, en la mayoría de los casos, se observan levaduras capsuladas con yemas de base estrecha en las extensiones teñidas con tinta china. El antígeno polisacárido capsular criptocócico se detecta en el LCR y el suero de >90% (o ambos) de los pacientes con meningitis.

El cultivo es definitivo. La mayoría de las veces el LCR, el esputo y la orina contienen microorganismos y los hemocultivos pueden ser positivos en las infecciones intensas, sobre todo en las relacionadas con SIDA. El diagnóstico es sugerido con fuerza por la identificación de levaduras capsuladas y gemadas observadas por personal experimentado en las extensiones de líquidos corporales, secreciones, exudados u otras muestras.

En los pacientes con SIDA la respuesta terapéutica es, con más frecuencia, subóptima. A pesar de todo la anfotericina B y la fluocitosina se recomiendan para el tratamiento inicial de estos pacientes, al menos durante dos semanas, después se puede emplear el fluconazol oral (200 a 400mg/d) por diez semanas.¹⁰

REFERENCIAS BIBLIOGRÁFICAS

1. Nucci M, Queiroz-Telles F, Colombo A y col. Características Epidemiológicas de las Infecciones Fúngicas Oportunistas en América Latina. Clin Infect Dis. 2010 Sep 1;51(5):561-70.
2. School of Molecular & Biomedical Science. The University of Adelaide. Australia. Cryptococcus. Mycology Online. [Internet]. 2012 [actualizado 20 Nov 2012; citado 23 Nov 2012]. Disponible en: [http://www.mycology.adelaide.edu.au/Fungal_Descriptions/Hyphomycetes_\(hyaline\)/Fusarium/](http://www.mycology.adelaide.edu.au/Fungal_Descriptions/Hyphomycetes_(hyaline)/Fusarium/)
3. Lizarazo J, Peña Y, Chaves O. Linfadenitis y meningitis por *Cryptococcus neoformans* en un paciente con sida. Acta Méd Colomb [Internet]. 2004 Ene-Mar [citado 2011 Oct 26];29(1):44-7. Disponible en: www.actamedicacolombiana.com/anexo/articulos/01-2004-08.htm
4. Rosario I, Acosta B, Colom F. Las palomas y otras aves como reservorio de cryptococcus spp. Rev Iberoam Micol. 2008;25:S13-S18. Disponible en: <http://www.reviberoammicol.com/2008-25/S13S18.pdf>
5. Polo Leal JL, Fernández Andreu CM, Martínez Machín G, Illnait Zaragoz M T, Perurena Lancha MR. Cryptococcus gattii aislado de un guepardo (*Acinonyx jubatus*) del Parque Zoológico Nacional de Cuba. Rev Cubana Med Trop [Internet]. 2010 Dic [citado 2011 Oct 26];62(3):257-60. Disponible en: http://scielo.sld.cu/scielo.php?script=sci_arttext&pid=S0375-07602010000300015&lng=es
6. Contreras Martínez OI, Aycardi Morinelli MP, Alarcón Furnieles JL. Identificación presuntiva de *Cryptococcus gattii* aislado de *Terminalia catappa* en Montería, Córdoba, Colombia. Rev Cubana Med Trop [Internet]. 2011 Ene-Abr [citado 2011 Oct 26];63(2):117-22. Disponible en: http://scielo.sld.cu/scielo.php?script=sci_issuetoc&pid=0375-076020110002&lng=es&nrm=iso
7. Solla I, Morano A. Meningitis por *C. gattii*. Descripción de un caso autóctono en España. Enferm Infecc Microbiol Clin [Internet]. 2008 [citado 2011 Oct 26];26(6):395-6. Disponible en: www.elsevier.es/...microbiologia-clinica.../meningitis-cryptococcus-gattii-descripcion-un-caso-autoctono-13123846-cartas-al-director-2008
8. Guevara-Campos J, González-Guevara L, Urbáez-Cano J. Meningoencefalitis por *Cryptococcus neoformans* en escolares inmunocompetentes. Maracaibo. Invest Clín [Internet]. 2009 Jun [citado 23 Nov 2012];50(2):[aprox. 4 p.]. Disponible en: http://www.scielo.org.ve/scielo.php?pid=S053551332009000200010&script=sci_arttext

9. Paneque Rodríguez I, Valdivia J, Aguiar Agramante A. Criptococosis en pacientes con trasplante renal. Rev Cubana Med Trop [Internet]. 2007 Ago [citado 2011 Oct 24]; 59(2):169-72. Disponible en: <http://scielo.sld.cu/pdf/mtr/v59n2/mtr16207.pdf>.
10. Illnait Zaragoz MT, Marie Meis Jacobus FG, Martnez Machn GF. Susceptibilidad in vitro frente a fluconazol y voriconazol de cepas de Cryptococcus aisladas en Cuba. Rev Cubana Med Trop [Internet]. 2009 Abr [citado 2011 Oct 26]; 61(1):[aprox. 7 p.]. Disponible en: www.bvs.sld.cu/revistas/mtr/vol61_1_09/mtr10109.htm

DE LOS AUTORES

1. Mster en Enfermedades Infecciosas. Especialista de I Grado en Medicina General Integral y en Microbiologa. Profesor Asistente de la Universidad de Ciencias Mdicas "Dr. Serafn Ruz de Zarate Ruz" de Villa Clara.
2. Mster en Enfermedades Infecciosas. Especialista de I Grado en Microbiologa. Profesor Asistente de la Universidad de Ciencias Mdicas "Dr. Serafn Ruz de Zrate Ruz" de Villa Clara.
3. Especialista de I Grado en Medicina General Integral y en Medicina Interna. Profesor Instructor de la Universidad de Ciencias Mdicas "Dr. Serafn Ruz de Zrate Ruz" de Villa Clara.