

INFORME DE CASO

Presentación inusual de mucocele apendicular

MSc. Dr. Juan Alberto Moré Cabrera, Dr. Segundo Pablo León Aulla, MSc. Dr. Gustavo A. Pérez Zavala

Hospital Clínico Quirúrgico “Arnaldo Milián Castro”, Santa Clara, Villa Clara, Cuba

RESUMEN

Se presenta un paciente de 49 años de edad y raza blanca con antecedentes de presentar una masa a nivel de la región umbilical que se reducía espontáneamente al adoptar la posición de decúbito supino; en las últimas semanas esta masa se hizo irreductible y estaba acompañada de molestias abdominales. Días antes del ingreso el dolor abdominal se hizo más intenso e irradiaba al hipogastrio y a ambas fosas ilíacas y se acompañaba de vómitos, por lo que acudió al cuerpo de guardia y fue llevado al salón de operaciones con el diagnóstico de hernia umbilical atascada. En la intervención se detectó una salida de contenido turbio por el orificio herniario, se exploró la cavidad y se encontró un apéndice cecal muy aumentado de tamaño hacia su punta con reacción inflamatoria; el informe anatomopatológico informó mucocele apendicular.

Palabras clave: mucocele, apéndice

ABSTRACT

A patient of 49 years old of white skin is presented with a history of presenting a mass at the level of the umbilical region that spontaneously reduced by adopting the supine decubitus position; in recent weeks, this mass was irreducible and was accompanied by abdominal discomfort. Days before admission the abdominal pain became more intense and radiated the hypogastrium and both iliac fossa and was accompanied by vomiting, so he went to the guard department and was taken to the surgical room with the diagnosis of jammed umbilical hernia. In the surgery an output of content turbid was detected by the hernial orifice, cavity was explored and agrossly enlarged toward its tip with appendiceal inflammatory reaction is found; the pathology report informed cecal appendix mucocele.

Key words: mucocele, appendix

El mucocele apendicular, inicialmente descrito por Rokitansky en 1842, es una afección poco frecuente del apéndice cecal que se caracteriza por la dilatación quística de la luz apendicular debido a su obstrucción y a la consecuente acumulación de moco. Tiene una prevalencia de 0.2-0.4% de todas las apendicectomías¹ y corresponde a un 8% de todos los tumores del apéndice cecal, también es más frecuente en mujeres (4/1) y en mayores de 50 años de edad.²

Desde el punto de vista histopatológico el mucocele apendicular puede clasificarse en cuatro subtipos:¹⁻⁵

- **Mucocele simple de retención** (quiste de retención), que resulta de la obstrucción del flujo apendicular, que usualmente es por un fecalito, y se caracteriza por un epitelio normal, plano, con atrofia, sin cambios proliferativos y una dilatación luminal levemente mayor a 1cm, corresponde al 20%
- **Mucocele con epitelio hiperplásico**, ocurre con una dilatación luminal leve, corresponde 5-25%
- **Cistoadenoma mucinoso**, es la forma más común, ocurre del 63-84% de los casos, muestra cambios de epitelio vellosa adenomatoso con algún grado de atipia (neoplasia benigna)
- **Cistoadenocarcinoma mucinoso**, representa 11-20% de los casos, muestra invasión glandular estromal e implante peritoneal (o ambas), la distensión luminal usualmente es severa

La presentación clínica del mucocele es, generalmente, inespecífica o asintomática y hasta en un 50% resulta ser un hallazgo de la intervención quirúrgica o de estudios de imágenes solicitados por otra causa. Entre los síntomas relacionados al mucocele están el dolor abdominal, el dolor cólico crónico o intermitente secundario a íliaca derecha, la sepsis y los síntomas urinarios.^{1,6,7}

Se ha descrito la presencia de otros tumores asociados, principalmente a nivel del tubo digestivo, que llegan a asociarse en un 20% a neoplasias colorrectales, pero también en ovario (4-24%), mama e hígado. A pesar de que se encuentran otras neoplasias gastrointestinales con una frecuencia seis veces superior a lo esperado no está claro si la presencia de un mucocele apendicular representa un incremento del riesgo para padecer cáncer colorrectal.

El diagnóstico preoperatorio es el ideal para planificar su intervención quirúrgica. Dentro del estudio preoperatorio las técnicas de imágenes como la ecografía y la tomografía axial computadorizada (TAC) contrastada de abdomen y pelvis permiten la mejor caracterización de este tumor. La ecografía confirma su aspecto quístico, mientras que la TAC de abdomen y pelvis con contraste define la pared, la presencia de calcificaciones y la densidad de su contenido.

Otros exámenes útiles en el diagnóstico son el enema baritado y la colonoscopia.^{1,3,8}

Las complicaciones son raras e incluyen la obstrucción intestinal o la hemorragia digestiva, la peor es el pseudomixoma peritoneal, que ocurre cuando hay diseminación peritoneal de material mucinoso por perforación de mucocele.

PRESENTACIÓN DEL PACIENTE

Paciente masculino de 49 años de edad, procedente de la Ciudad de Santa Clara, Provincia de Villa Clara, con antecedentes de salud, que desde hace varios meses presentaba un aumento de volumen en la región umbilical que cuando adoptaba la posición decúbito supino se reducía. En las últimas semanas el aumento de volumen se hacía persistente, no se reducía y se acompañaba de un dolor periumbilical persistente que, en los últimos días, aumentaba su intensidad y se

irradiaba al hipogastrio y a ambas fosas iliacas; posteriormente presentó cuadros de vómitos por los que acudió al Cuerpo de Guardia del Hospital Clínico Quirúrgico "Arnaldo Milián Castro" de Santa Clara.

Fue valorado por un Especialista en Cirugía que observó un aumento de volumen, a nivel umbilical, de más o menos dos centímetros de diámetro, doloroso a la palpación y difícil de reducir; además presentaba dolor a la palpación profunda en ambas fosas iliacas y en hipogastrio, por lo que se realizaron complementarios y fue ingresado en una Sala de Cirugía con impresión diagnóstica de hernia umbilical atascada. Fue llevado de forma urgente al salón de operaciones para su reparación.

Se procedió a realizar la liberación del saco y su contenido y se encontró una porción del epiplón estrangulada y necrosada que se resecó y se liberó, inmediatamente por el anillo herniario apareció un contenido líquido seropurulento y se decidió entrar a la cavidad y aspirarlo para revisarlo: se encontró una masa necrosada con fibrinas de más o menos 5cm en la porción distal de la apéndice vermiforme (figura 1); no se encontraron otros hallazgos en el peritoneo. Se liberó de adherencias y se realizó la apendicectomía sin apertura del tumor; la muestra se envió para el estudio anatomopatológico (figura 2).

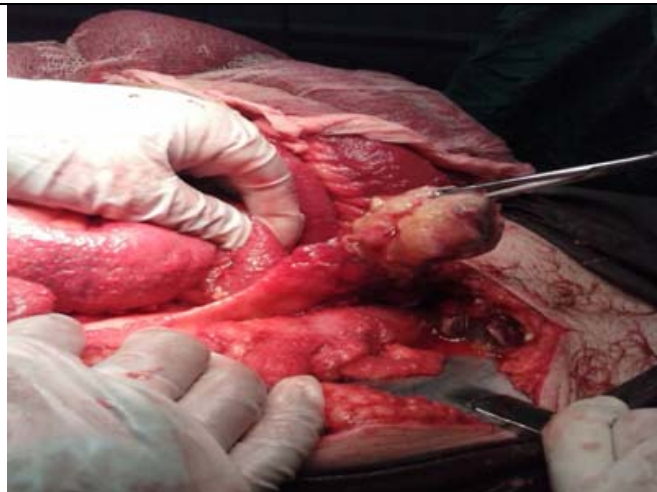

Figura 1. Imagen que muestra el engrosamiento del apéndice cecal

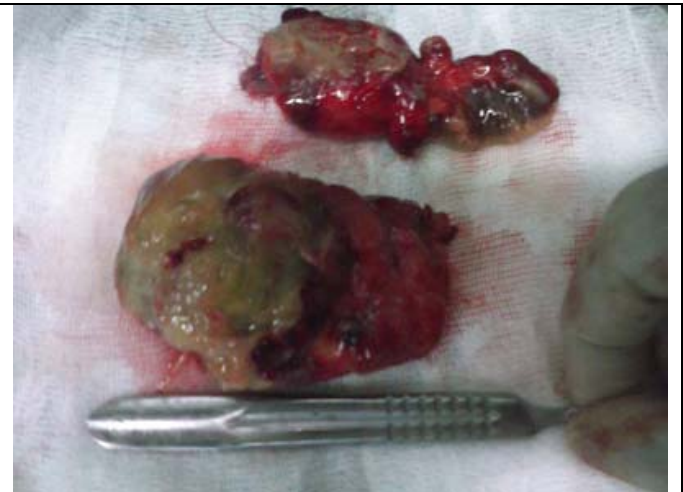


Figura 2. Apéndice cecal ya extraído, con masa tumoral en la punta de aproximadamente 5cm

El resultado de la biopsia fue: cistoadenoma mucinoso (tumor mucinoso de bajo grado) con disección de la muscular propia del órgano, perforación, respuesta granulomatosa a cuerpo extraño y calcificaciones asociadas a adenomucinosi peritoneal (figuras 3a y 3b).

Se sugirió seguimiento estrecho por la posibilidad de pseudomixoma peritoneal y así se mantiene.

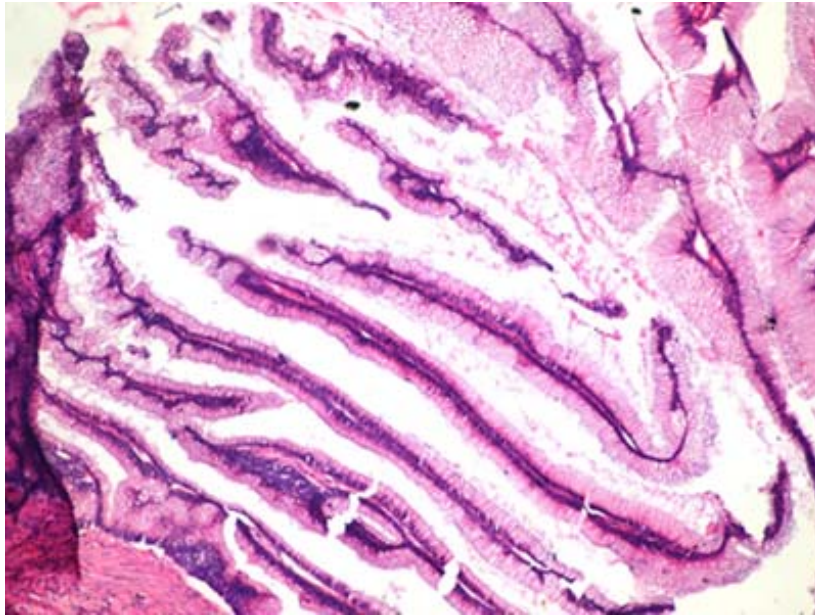


Figura 3a. *Cistoadenoma mucinoso (tumor mucinoso de bajo grado) con disección de la muscular propia del órgano*

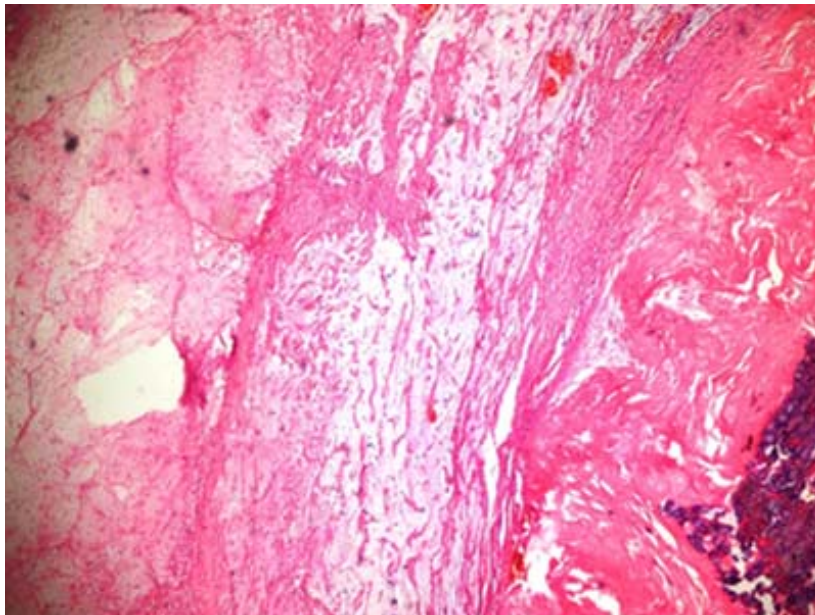


Figura 3b. *Perforación, respuesta granulomatosa a cuerpo extraño y calcificaciones asociadas a adenomucinosis peritoneal*

COMENTARIO FINAL

El mucocele apendicular es una enfermedad cuya incidencia es muy baja y que ocupa, dentro del total de las apendicectomías, un 0.3%; se presenta con más frecuencia en el sexo femenino (4/1 mujer/hombre).^{7,9} En este caso se presentó en el sexo masculino.

En Chile, en un reciente estudio de Álvarez y colaboradores, encontraron 14 mucocelos en un período de 12 años.²

El apéndice deriva embriológicamente del intestino grueso, por lo tanto puede presentar tumores de origen similar a este último. Deans clasifica los tumores benignos del apéndice cecal en pólipos y adenomas. Los pólipos son similares a los resto del colon, mientras que en el caso de los adenomas la producción excesiva de moco se encapsula y causa una masa quística.⁴

La forma de presentación del mucocelo es variable y no existe un cuadro clínico característico. En un reciente informe de la Mayo Clinic Stocchi y colaboradores encontraron que en una serie de 135 pacientes el 51% fueron asintomáticos; de los que presentaban síntomas los más frecuentes fueron el dolor abdominal (27%), la masa abdominal (16%) y la pérdida de peso (10%). Se han descrito síntomas y signos como dolor cólico intermitente, síntomas urinarios, cambios en hábito intestinal, hemorragia digestiva baja e incluso metrorragia.^{2,8,9} Este paciente tenía síntomas inespecíficos enmascarados por la presencia de una hernia umbilical que, evidentemente, se encontraba estrangulada, lo que desató un cuadro doloroso periumbilical que, posteriormente, se irradiaba al hemiabdomen inferior; 12 horas antes de la intervención quirúrgica el cuadro se hizo más pronunciado por dolor abdominal ubicado en ombligo, intermitente y de moderada intensidad, acompañado de náuseas y vómito. En el examen físico se constató una masa tumor de más o menos dos centímetros de diámetro en el ombligo de difícil reducción y dolorosa, así como también en el hipogastrio y en ambas fosas iliacas.

El estudio por imágenes ocupa un lugar prioritario en esta enfermedad y ayuda al sospechar el diagnóstico en el preoperatorio: en el enema baritado el mucocelo se puede evidenciar como compresión extrínseca en el ciego, el íleon terminal o el colon sigmoideos con apariencia de anillos concéntricos en la mucosa cecal dirigidos hacia el orificio apendicular obstruido; la ecografía muestra una imagen quística heterogénea firmemente adherida al ciego con contenido líquido y con ecos internos variables en dependencia de la densidad del mucus y, dentro de las técnicas radiológicas, la TAC de abdomen y pelvis es la que reviste mayor importancia pues las imágenes que muestra son de una masa con densidad semejante al agua y, menos frecuentemente, con densidad de partes blandas. Se observan, tanto en el lumen como en la pared, calcificaciones; por lo general la masa se observa encapsulada, con el intestino adyacente desplazado y no se observan signos inflamatorios.^{3,7,10}

A este paciente no se le pudo realizar ningún estudio imagenológico, solo se le realizó el estudio hematológico de urgencia, que arrojó una elevada leucocitosis.

Las lesiones benignas son tratadas por apendicectomía -se tiene presente que la base esté totalmente libre de lesión-. El paciente presentó un tumor de más o menos 5cm en la porción distal del apéndice; tenía el margen necesario entre la masa y la base cecal. La hemicolectomía derecha está indicada en los adenocarcinomas invasores, es decir, los que involucran el ciego, con compromiso linfático o compromiso del meso apendicular. Es importante recordar que el mucocelo apendicular puede asociarse a otras lesiones neoplásicas como las del

tracto gastrointestinal, la mama, el ovario y el riñón y que son las del colon las que se ven más frecuentemente.^{2,3,5}

REFERENCIAS BIBLIOGRÁFICAS

1. Dixit A, Robertson JHP, Mudan SS, Akle. Appendiceal mucocoeles and pseudomyxoma peritonei. World J Gastroenterol [Internet]. 2007 [citado 12 Mar 2014]; 13(16):2381-2384. Disponible en: <http://www.ncbi.nlm.nih.gov/pmc/articles/PMC4147153/>
2. Álvarez Uslar R, González LR, Seguel SE, Betancur MC, Davanzo AA, Gallardo OR, et al. Tumores y quistes apendiculares. Rev Chil Cir. 2001; 53(6): 546-550.
3. Zagrodnik DF, Rose DM. Mucinous cystadenoma of the appendix: diagnosis, surgical management, and follow-up. Curr Surg [Internet]. 2003 [citado 2 Jun 2014]; 60(3): 341-3. Disponible en: <http://www.ncbi.nlm.nih.gov/pubmed/14972272>
4. Misdraji J, Yantiss RK, Graeme-Cook FM, Balis UJ, Young RH. Appendiceal mucinous neoplasms: a clinicopathologic analysis of 107 cases. Am J Surg Pathol [Internet]. 2003 [citado 12 Mar 2014]; 27(8):1089-103. Disponible en: <http://www.ncbi.nlm.nih.gov/pubmed/12883241>
5. Grubbs EG, Tyler DS. Neoplasms of the vermiform appendix and peritoneum. En: Holland JF, Kufe DW, Weichselbaum RR, Pollock RE, Frei E, et al. Cancer Medicine. 6th ed. Hamilton (ON); BC Decker Inc, 2003.
6. Rampone B, Roviello F, Marrelli D, Pinto E. Giant appendiceal mucocele: Report of a case and brief review. World J Gastroenterol [Internet]. 2005 [citado 12 Mar 2014]; 11(30): 4761-4763. Disponible en: <http://www.wjgnet.com/1007-9327/full/v11/i30/4761.htm>
7. Echenique-Elizondo M, Liron de Roble C, Amondarain Arratibel JA, Aribé X. Mucoceles apendiculares. Cir Esp [Internet]. 2007 [citado 12 Mar 2014]; 82(5):297-300. Disponible en: <http://www.elsevier.es/es-revista-cirugia-espanola-36-pdf-13111963-S300>
8. Bartlett C, Manoharan M, Jackson A. Mucocele of the appendix - a diagnostic dilemma: a case report. J Med Case Reports [Internet]. 2007 [citado 19 Mar 2013]; 19(1):297-300. Disponible en: <http://www.ncbi.nlm.nih.gov/pubmed/18093329>
9. Louis TH, Felter DF. Mucocele of the appendix. World J Surg [Internet]. 2014 [citado 29 May 2014]; 27(1):33-34. Disponible en: <http://www.ncbi.nlm.nih.gov/pmc/articles/PMC3862129/>
10. Federle MP, Anne VS. Mucocele of the appendix. En: Federle MP, editor. Diagnostic Imaging: Abdomen. Salt Lake City, UT: Amirsys; 2004. p. 26-27.

Recibido: 17-2-2015

Aprobado: 14-7-2015

Juan Alberto Moré Cabrera. Hospital Clínico Quirúrgico "Arnaldo Milián Castro".
Avenida Hospital Nuevo e/ Doble Vía y Circunvalación. Santa Clara, Villa Clara, Cuba.
Código Postal: 50200 Teléfono: (53)(42)270000 juanmc@hamc.vcl.sld.cu