

INFORME DE CASOS

Tercera revascularización miocárdica quirúrgica. Único paciente presentado en Cuba

Dr. Francisco L. Moreno Martínez¹

Dr. Álvaro Lagomasino Hidalgo²

Dr. Héctor A. Fleites Cárdenas³

RESUMEN

Se presenta un paciente de 49 años de edad, masculino, blanco, fumador. Se demostró por coronariografía la presencia de una enfermedad coronaria severa y se determinó necesario realizar revascularización miocárdica quirúrgica en tres oportunidades.

DeCS:

REVASCULARIZACIÓN MIOCÁRDICA
CORONARIOPATIA

SUMMARY

A 49 years old male, white, smoker patient is presented. A severe coronary disease was demonstrated by means of coronariography. Surgical myocardial revascularization was necessarily performed in three opportunities.

MeSH:

MYOCARDIAL REVASCULARIZATION
CORONARY DISEASES

La cardiopatía isquémica constituye la principal causa de muerte en los países desarrollados y también en Cuba, donde representa del 23-25% de la mortalidad general.¹

Múltiples son las causas que favorecen la expresión clínica de esta enfermedad; pero en la mayoría de los pacientes la aterosclerosis coronaria es la principal responsable de la enfermedad arterio-oclusiva. Los trastornos primarios del metabolismo lipídico, la diabetes mellitus y la hipertensión arterial constituyen factores de riesgo mayores para padecer este tipo de cardiopatía.²

A pesar de los avances en las estrategias terapéuticas preventivas y en la cardiología invasiva, un gran número de pacientes requieren revascularización miocárdica quirúrgica (RMQ)³ y, de ellos, un por ciento no despreciable (10-20%) necesitan reintervención debido a progresión de la enfermedad en los vasos nativos, revascularización incompleta u oclusión de los injertos.⁴

En este artículo presentamos el caso del único paciente, que en Cuba, hemos sometido tres veces a RMQ.

PRESENTACIÓN DEL PACIENTE

Presentamos a un paciente blanco, masculino, de 49 años de edad, fumador de más de 20 cigarrillos al día, con antecedentes de aparente salud hasta los 44 años cuando sufre un infarto agudo de miocardio ánteroseptal (noviembre de 1999) y recibe tratamiento trombolítico. Continuó con dolor a medianos esfuerzos y se decide hacer coronariografía, que demostró la presencia de una enfermedad coronaria severa de descendente anterior (DA) y coronaria derecha (CD).

En el año 2001 el paciente se somete a RMO en la que, con vena safena interna, se implantan injertos a la DA y a la descendente posterior de la CD. Evolucionó satisfactoriamente en el postoperatorio inmediato; pero a los tres meses requirió intervención vascular mayor urgente debido a una trombosis aguda de la arteria ilíaca izquierda y se inició, entonces, tratamiento con anticoagulantes.

El paciente continuó con dolor isquémico, y en el perfil lipídico se demostró la presencia de hipercolesterolemia (10mmol/l) e hipertrigliceridemia (15.2mmol/l) severas que no se habían tratado previamente. Se definió su trastorno lipídico como una hiperlipoproteinemia IIb y se inició tratamiento antilipémico, que no cumplió a cabalidad.

Como no se había logrado la estabilidad clínica, en el 2002 se somete a un segundo estudio angiográfico que demuestra oclusión total de los injertos y enfermedad aorto-ilíaca izquierda (figura 1).

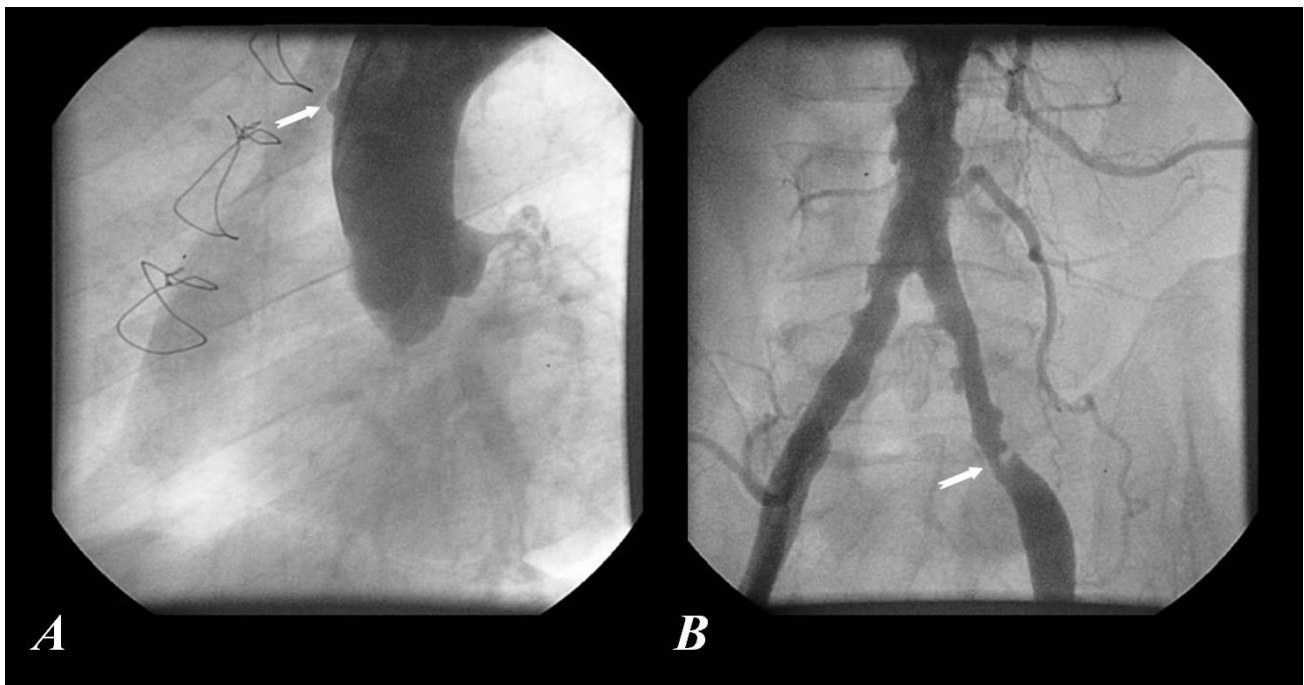


Figura 1. A. Aortografía en OAI 60°. La flecha señala el muñón por donde emerge el extremo proximal de los puentes, que está totalmente ocluido. **B.** Aortografía del 5to. segmento, se observan múltiples lesiones y ulceraciones. La flecha señala la estenosis más severa (80%) donde, probablemente, se produjo la trombosis

Se reinterviene el 4 de abril de 2003 y se utiliza arteria mamaria interna como hemoducto hasta la descendente anterior, pero el paciente tiene una evolución

desfavorable. Meses después se repite la coronariografía y se demuestra poca progresión de la enfermedad en la arteria circunfleja; la CD, que estaba ocluida desde su origen, recibía circulación colateral heterocoronaria abundante (figura 2) y la arteria mamaria estaba totalmente ocluida cerca de su anastómosis con la DA (figura 3).

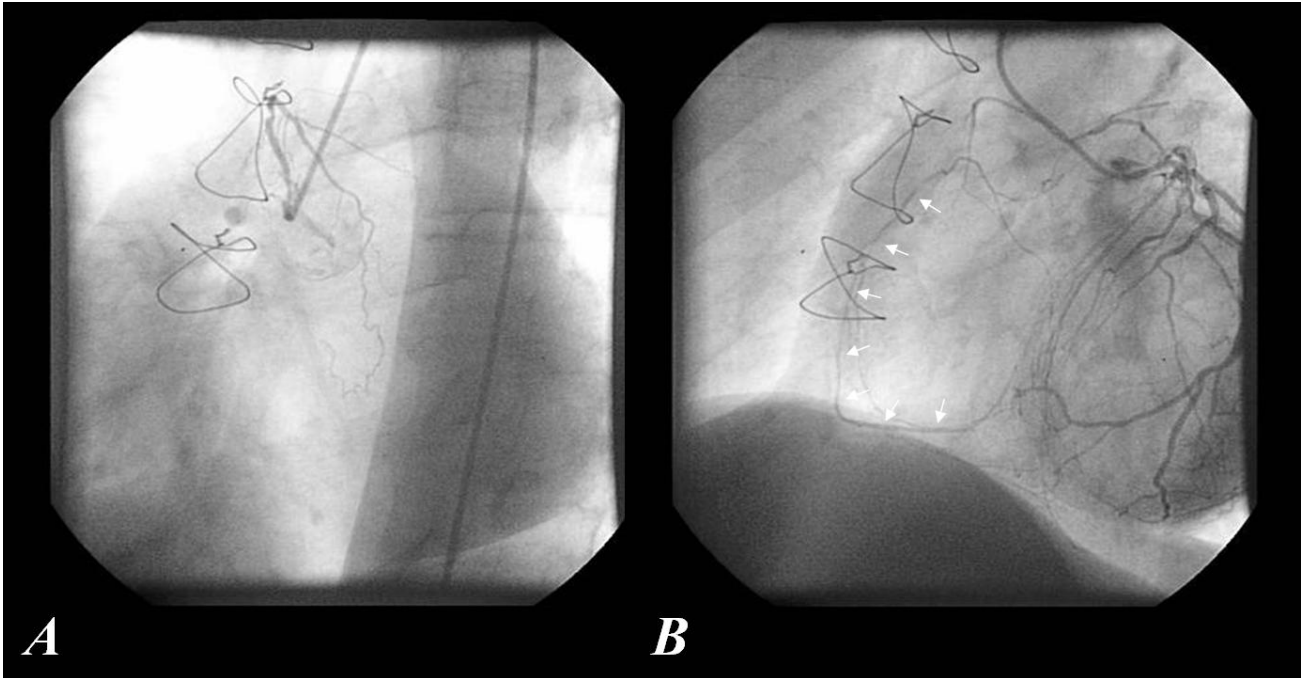


Figura 2. *A. Inyección selectiva en el ostium de la CD, se observa una oclusión total proximal de dicha arteria. B. Inyección selectiva en la coronaria izquierda que emite abundante circulación colateral y deja ver la CD en toda su extensión (flechas)*

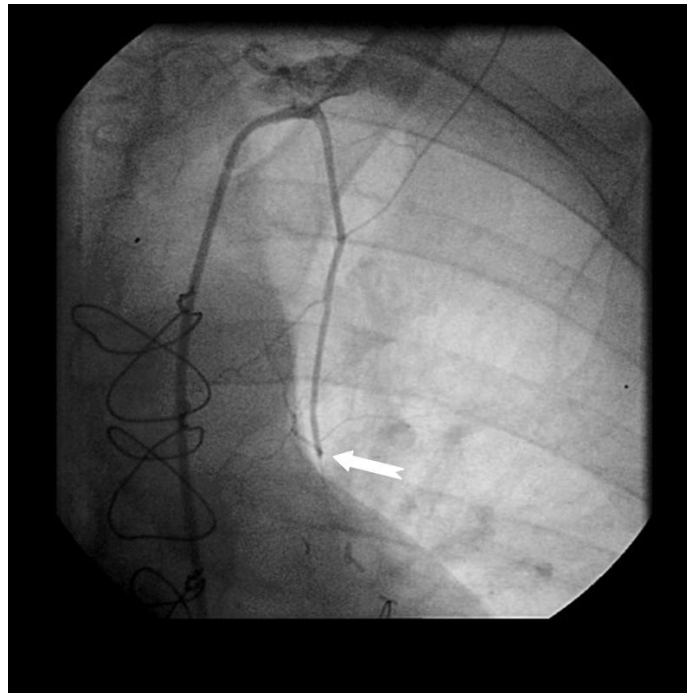


Figura 3. *Arteria mamaria interna izquierda ocluida (flecha) mucho antes de su anastómosis con la DA*

Se planifica la operación nuevamente y va por tercera vez al quirófano el 14 de julio de 2004. Esta vez, mediante esternotomía media y con el corazón latiendo, se utiliza arteria radial derecha y se colocan dos injertos, uno a DA (anastómosis término-terminal con la porción sana de la mamaria y término-lateral con la DA) y otro a la descendente posterior (rama de la CD). Además se realiza tromboendarterectomía de la DA. Se utiliza un protocolo anestésico que permite retirar la ventilación mecánica rápidamente y el paciente permanece menos de 24 horas en la Unidad de Cuidados Intensivos Posquirúrgicos. Desde que se restableció la vía oral, se inició tratamiento con policosanol, 20mg/día, además del tratamiento antiisquémico habitual y la anticoagulación. Fue egresado al quinto día de evolución sin complicaciones.

Al primer mes de tratamiento, el colesterol y los triglicéridos disminuyeron a 7.3 y 5.2mmol/l respectivamente. Aún permanecían elevados, pero su evolución clínica era excelente. Al sexto mes el colesterol estaba normal y los triglicéridos permanecían ligeramente elevados (4.02mmol/l), por lo que se asoció gemfibrozil. El electrocardiograma y el ecocardiograma eran normales para su estado, y desde el punto de vista clínico la mejoría era asombrosa, pues el paciente había logrado reincorporarse a su vida social y laboral de forma exitosa.

COMENTARIO FINAL

Desde el advenimiento de la circulación extracorpórea a principios de los '60, la RMQ se ha convertido en la operación más exhaustivamente estudiada en la historia de la cirugía;⁵ pero con el desarrollo científico-técnico ha sido posible realizar este tipo de operación con el corazón latiendo, pues se ha reconocido ampliamente en los diferentes estudios que la exposición a la circulación extracorpórea desencadena un síndrome de respuesta inflamatoria sistémica con inevitables consecuencias.⁴

Tomar la decisión de realizar una tercera RMQ no es empresa fácil y puede dejar pensativo a cualquier profesional que se dedique a este tipo de cirugía; sin embargo, la situación clínica del enfermo es determinante, y los resultados halagüeños que se han publicado sobre la misma avalan su realización cada vez que sea pertinente.³⁻¹⁰

Según Christenson y Schmuziger,⁶ en Suiza, 26 pacientes habían sido sometidos a este tipo de operación por tercera ocasión durante un período de 10 años. Estos enfermos representaron el 5.4% de todas las reintervenciones electivas, y el 0.8% del total de RMQ (3 129) durante el período analizado. El 85% de los pacientes eran del sexo masculino y la edad media fue de 57.2 años (con un rango de 33 a 71), el 69% tenía enfermedad de tres vasos y la fracción de eyección media fue de 59% (rango 32% al 83%). La razón para la tercera RMQ fue la obstrucción de los hemoductos en el 62% de los enfermos. Se implantaron 3.2 puentes por paciente (rango 1-6). La tromboendarterectomía se realizó en el 23% de los operados y la arteria mamaria interna fue utilizada en el 85% de ellos. No hubo reintervenciones por sangramiento y la mortalidad intrahospitalaria fue de 11.5%. El índice de supervivencia global a los cinco años fue de 84.5%, y de 95.7% para

aquellos que salieron vivos del hospital. Hubo un mejoramiento muy significativo ($p < 0.001$) de la capacidad funcional.

Los datos de este estudio sugieren que la realización de una tercera RMQ está justificada debido al gratificante éxito operatorio y a los excelentes resultados clínicos a largo plazo.

En EEUU, Owen y colaboradores,⁷ revisaron retrospectivamente 21 pacientes a los que se les realizó una tercera RMQ para evaluar los factores relevantes a tener en cuenta en su manejo. Estos pacientes representaron el 6.2% de todas las reintervenciones y el 0.6% (21/3 500) del total de RMQ en este período (5.8 años). Los resultados de esta investigación fueron muy similares a los de Christenson y Schmuziger.⁶ La principal indicación para la operación fue la angina de pecho incapacitante que no respondía al tratamiento medicamentoso (95%). Se utilizó esternotomía media en todos los pacientes y todos dijeron que estaban mejor que antes de la operación; sin embargo, el 61% de ellos continuaba con algún grado de angina. Estos resultados sugieren que la tercera RMQ puede realizarse con buenos resultados.

Estos estudios demuestran que no existe límite de edad para la realización de una tercera RMQ, ni debe limitarnos la presencia de una baja fracción de eyección. Lo más importante es la situación clínica del paciente. Si los lechos vasculares son favorables, entonces se debe afrontar la operación por el bien del enfermo; además, la posibilidad de realizar el procedimiento con el corazón latiendo aumenta las posibilidades de éxito.^{4,5} Si bien es cierto que muchos pacientes continúan con algún grado de angina, su capacidad funcional, y por consiguiente su calidad de vida, aumenta considerablemente después de la operación.⁸

La oclusión de los injertos de safena es causa importante de reintervención.¹⁰ Los injertos venosos tienen menos duración que los arteriales, pero en nuestro paciente se ocluyeron en menos de 12 meses, lo que no es habitual, y mucho menos normal. La arteria mamaria interna experimentó una oclusión más temprana que los bypasses de safena; pues, aunque fueron en diferentes momentos quirúrgicos, la segunda operación tuvo menos éxito desde el punto de vista clínico que la primera.

En esta última RMQ utilizamos la arteria radial derecha, ya que, como plantean Tatoulis y colaboradores,¹⁰ esta arteria es muy útil en las reintervenciones debido a su disponibilidad (fácil acceso con respecto a otras arterias) y su versatilidad. Estos autores utilizaron arteria radial en su estudio y encontraron una mortalidad, a los 30 días, de 3.9% y el infarto perioperatorio se presentó en el 2.7% de los pacientes. Ellos concluyeron que el uso de esta arteria en las reintervenciones logra excelentes resultados a corto, mediano y largo plazo.

Las hiperlipoproteinemias, especialmente la IIb, que es la más aterogénica y la que presenta este paciente, son causas importantes de la enfermedad del injerto. Los inhibidores de la enzima HMG-CoA reductasa son reconocidos como los hipocolesterolemiantes más eficaces, pero desgraciadamente no se producen en nuestro país y tienen un elevado costo. El policosanol, un fármaco de producción nacional, tiene además del efecto hipocolesterolemiante, acción antioxidante y de antiagregación plaquetaria, lo cual puede ser de mucha utilidad en este tipo de enfermos.

Según múltiples estudios internacionales los pacientes sometidos a RMO deben mantener tratamiento hipolipemiante de por vida, aún cuando el perfil lipídico sea normal.^{4,8,9}

Blackstone y Lytle^{3,10} plantean que el uso de la arteria mamaria interna bilateral se asocia con un menor índice de reintervenciones. Esto es evidente si consideramos que los hemoductos arteriales son más eficaces y duraderos que los venosos. En nuestro medio es poca la predilección por el uso de ambas arterias mamarias, así como de otros hemoductos arteriales. En Cuba, por ejemplo, existen muy pocos casos con arteria radial o gastroepiploica.

No hay dudas de que una tercera RMO es técnicamente muy difícil, pues sería una segunda reintervención. La cantidad de adherencias es grande, la posibilidad de accidentes es mayor, la disponibilidad de hemoductos es menor porque ya han sido utilizados en las dos intervenciones anteriores y todo esto contribuye a que el tiempo quirúrgico sea mayor y, por consiguiente, el tiempo anestésico se prolonga y perturba la retirada rápida de la ventilación mecánica. En nuestro paciente estos obstáculos fueron sabiamente sorteados; no obstante, su pronóstico a largo plazo es reservado, pues todos conocemos la severa hiperlipidemia que lo ensombrece y estamos seguros de que la permeabilidad de los injertos va a ser menos duradera que en otros pacientes que no tengan este trastorno lipídico, pero ahí radica nuestro reto.

Por eso es importante señalar que el éxito de la cirugía puede ponerse en juego cuando no se detectan y se tratan correctamente factores de riesgo tan importantes como los señalados en este paciente. La pericia del cirujano puede ser inútil si el paciente no coopera consigo mismo (dieta, hábito de fumar, sedentarismo) y si nosotros no somos capaces de tratar agresiva y adecuadamente estas situaciones.

AGRADECIMIENTOS

Agradecemos la colaboración de los doctores Roger Mirabal Rodríguez, Gustavo Bermúdez Yera, Francisco J. Vázquez Roque y Luis F. Vega Fleites en la realización de este trabajo.

REFERENCIAS BIBLIOGRÁFICAS

1. Moreno FL, Oramas JA, Jiménez JA, Martínez C. Gammagrafía de perfusión miocárdica con talio 201 para el diagnóstico de cardiopatía isquémica en el Cardiocentro Santa Clara. Rev MediCiego [serie en Internet]. 2004 [citado 17 mar 2005]; 10 Supl 1: [aprox. 3p.]. Disponible en: <http://www.cav.sld.cu/centro/Revista/Vol10.Suple1/T9.htm>
2. Moreno FL, López OJ, Llanes RJ, Cepero S, Rodríguez N. Obesidad: aspectos patogénicos, alteraciones cardiovasculares asociadas y estrategias terapéuticas. Mapfre Medicina. 2005;16. En prensa.
3. Blackstone EH, Lytle BW. Competing risks after coronary bypass surgery: the influence of death on reintervention. J Thorac Cardiovasc Surg. 2000;119:1221-32.

4. Chamberlain MH, Ascione R, Reeves BC, Angelini GD. Evaluation of the effectiveness of off-pump coronary artery bypass grafting in high-risk patients; an observational study. *Ann Thorac Surg.* 2002;73:1866-73.
5. Hernandez F, Cohn W, Baribeau Y, Tryzelaar JF, Charlesworth DC, Clough RA. In-hospital outcomes of off-pump versus on-pump coronary artery bypass procedures: a multicentre experience. *Ann Thorac Surg.* 2001;72:1528-34.
6. Christenson JT, Schmuziger M. Third-time coronary bypass operation. Analysis of selection mechanisms, results and long-term follow-up. *Eur J Cardiothorac Surg.* 1994;8(9):500-4.
7. Owen EW, Schoettle GP, Marotti AS, Harrington OB. The third time coronary artery bypass graft: is the risk justified? *Thorac Cardiovasc Surg.* 1990;100(1):31-4.
8. Patel NC, Grayson AD, Jackson M, Au J, Yonan N, Hasan R, et al. The effect of off-pump coronary artery bypass surgery on in-hospital mortality and morbidity. *Eur J Cardiothoracic Surg.* 2002;22:255-60.
9. Hart J, Sponer T, Pym J, Flavin TF, Edgerton JR, Mack MJ, et al. A review of 1528 consecutive Octopus off-pump coronary bypass patients. *Ann Thorac Surg.* 2000;70:1017-20.
10. Tatoulis J, Buxton BF, Fuller JA. The radial artery in reoperative coronary bypass surgery: A 5-year experience. *J Cardiac Surg.* 2004;19(4):296-302.

DE LOS AUTORES

1. Especialista de I Grado en Cardiología. Diplomado en Terapia Intensiva de Adultos. Profesor Colaborador de la Universidad Virtual de Salud de Cuba.
2. Especialista de I y II Grado en Cirugía Cardiovascular. Profesor Auxiliar. ISCM-VC.
3. Especialista de I Grado en Cardiología. Master en Cardiología Intervencionista.