

INFORME DE CASO

Colgajo del músculo sóleo. Presentación de un paciente

Dr. Alain Bermúdez López¹
Dr. Ricardo García Quintana²
Dr. Miguel Mederos Piñeiro³

RESUMEN

Las fracturas abiertas de la extremidad inferior con hueso o tendón expuestos son un desafío en la intervención quirúrgica del trauma. Se realiza la presentación clínica de un paciente con exposición ósea postraumática en el que se utilizó un colgajo a expensas del músculo sóleo para cubrir el defecto de las partes blandas; la cobertura se completó con un injerto cutáneo de grosor parcial y se obtuvo un resultado satisfactorio.

DeCH:

COLGAJOS QUIRURGICOS
MUSCULO ESQUELETICO
FRACTURAS EXPUESTAS

SUMMARY

Lower limbs open fractures with the exposition of the bone or tendon are a challenge for the surgical intervention of the trauma. The case of a patient with post-traumatic bone exposure is presented here. A soleus muscle flap was used in order to cover the defect of the soft parts. The coverage was completed with a skin graft of partial thickness. The results were satisfactory.

MeSH:

SURGICAL FLAPS
MUSCLE, SKELETAL
FRACTURES, OPEN

Los traumatismos de alta energía en las extremidades inferiores con lesiones abiertas de las partes blandas son atendidos con alta frecuencia en los centros de traumas. Las fracturas abiertas tienen una alta incidencia de pseudoartrosis e infección, especialmente cuando se localizan en la tibia y requieren irrigación y desbridamiento emergentes para retirar el hueso y los tejidos blandos desvitalizados; frecuentemente son necesarios desbridamientos repetidos que resultan en grandes defectos de partes blandas con exposición de hueso, tendones y estructuras neurovasculares cuya cobertura precoz es crucial.¹ La cobertura de los defectos cutáneos del tercio medio de la pierna, principalmente de la cara anterior, supone un desafío para la intervención quirúrgica traumatológica porque está más expuesta a los traumatismos por su orientación y por presentar una piel fina, móvil y con escaso tejido celular subcutáneo sobre el hueso.²

La primera referencia a un colgajo muscular corresponde a Tansini quien, en 1906, realizó una reconstrucción mamaria utilizando un colgajo musculocutáneo de latissimus dorsi; en 1966 Ger y otros sugieren el uso de los colgajos musculares cubiertos por injerto de piel como una técnica simple para cubrir los defectos de tejidos blandos en esta área.³

El músculo sóleo -que constituye la primera elección para la cobertura de defectos de partes blandas en el tercio medio de la pierna- se encuentra en la parte posterior cubierto por el músculo gemelo; se inicia en la cabeza, en el tercio superior del peroné, en la línea poplítea y el tercio medio de la tibia y se dirige hacia abajo; su porción tendinosa se une a la del gemelo para formar el tendón de Aquiles, que se inserta en la tuberosidad del calcáneo⁴ y su vascularización es suministrada por las arterias tibial posterior y peronea a través de un pedículo principal proximal, un pedículo importante a nivel de la mitad del músculo y pedículos más pequeños en su tercio distal.⁵

Con este trabajo pretendemos mostrar nuestra experiencia con esta técnica simple pero útil para tratar los defectos de tejidos blandos secundarios a fracturas abiertas a nivel de la pierna, enfermedad desafiante para el cirujano ortopédico en su práctica diaria.

PRESENTACIÓN DEL PACIENTE

Paciente de 38 años de edad, masculino, sin antecedentes patológicos personales que sufrió un traumatismo en la pierna izquierda y se le diagnosticó una fractura abierta grado I (según la clasificación de Gustilo y Anderson). Fue intervenido quirúrgicamente de urgencia con estabilización de la fractura y se le administró cefazolina como antibioprofilaxis por tres días; la herida tuvo una evolución favorable por lo que el enfermo fue egresado. A los 10 días reingresó por cuadro de sepsis local, dehiscencia de la herida y exposición ósea, se comenzaron los tratamientos locales (desbridamientos, necrectomías) con malos resultados, la infección se extendió al foco de fractura y quedó un defecto cutáneo y óseo en la cara anterior de la pierna (figura 1); se decidió realizar un tratamiento quirúrgico consistente en la colocación de un fijador externo RALCA uniaxial y la exéresis de los tejidos desvitalizados sépticos y el colgajo muscular del sóleo.

Técnica quirúrgica:

Se coloca al paciente en decúbito supino con el miembro en rotación externa y ligera flexión, la incisión comienza en el borde inferior del defecto y se extiende en sentido distal hasta un punto medio entre el maléolo medial y el tendón de Aquiles, la otra rama de la incisión comienza en el borde superior del defecto y se extiende próximamente hasta el extremo superior de la pierna 1cm posterior al borde medial de la tibia, se decolan la piel y el tejido celular subcutáneo hasta exponer el grupo muscular posterior de la pierna (figura 2), se incide la fascia profunda y distalmente se abre la vaina del tendón de Aquiles, se identifica y disecciona el plano entre el sóleo y los gastrocnemios separando la porción inferior del compartimiento posterior profundo, se continúa la liberación del aspecto anterior y medial del músculo, la aponeurosis del sóleo se separa digitalmente todo lo distal posible de la aponeurosis de los gastrocnemios y luego se incide para liberarlo del tendón de Aquiles (es útil retener una capa delgada de aponeurosis para evitar el desgarramiento de la parte distal del músculo); el paso final es la liberación del músculo de sus inserciones laterales para garantizar así su movilización y la rotación para cubrir el

defecto (figuras 3-5). Se procede al cierre de la herida (figura 6) y posteriormente se coloca un injerto cutáneo de grosor parcial de forma retardada (figura 7).

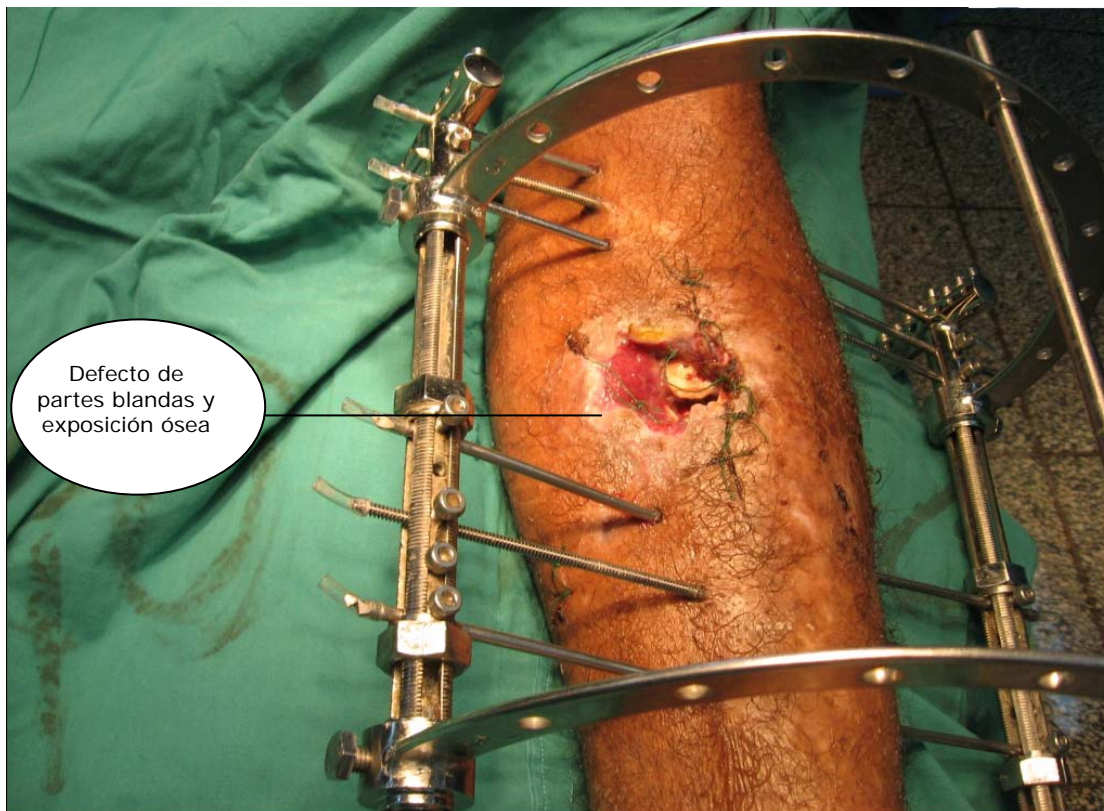


Figura 1. Defecto de cobertura cutánea en la pierna

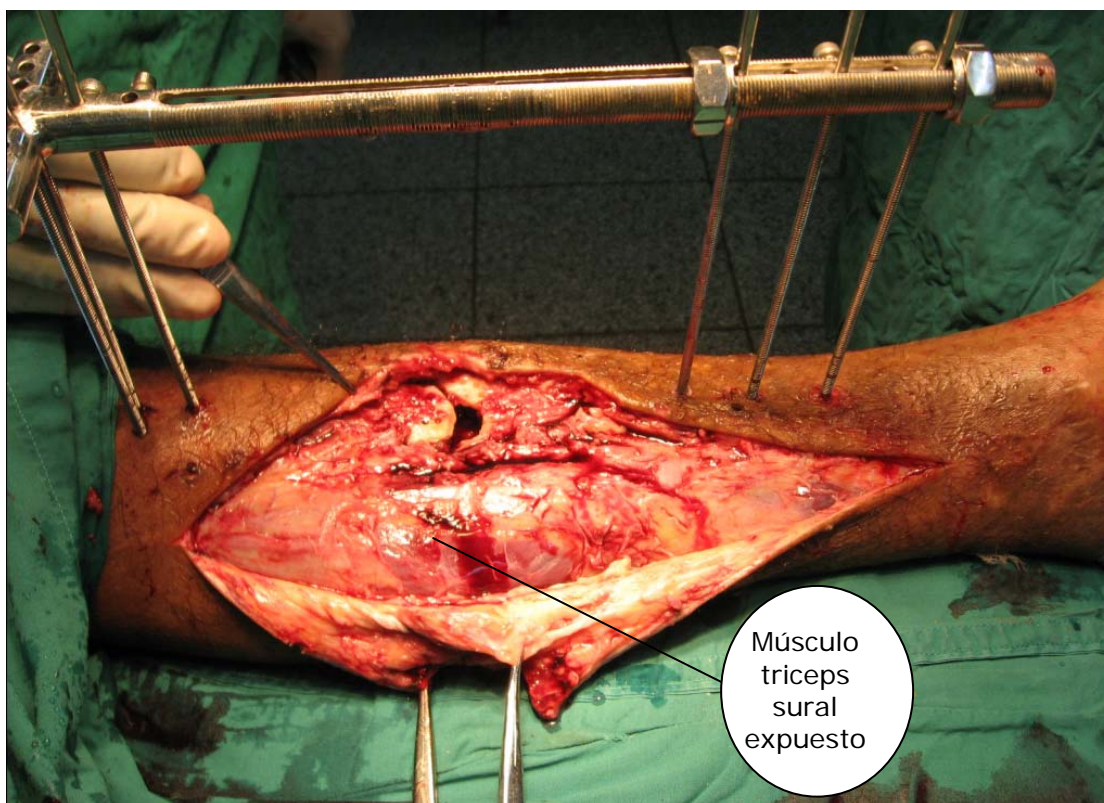


Figura 2. Grupo muscular posterior expuesto

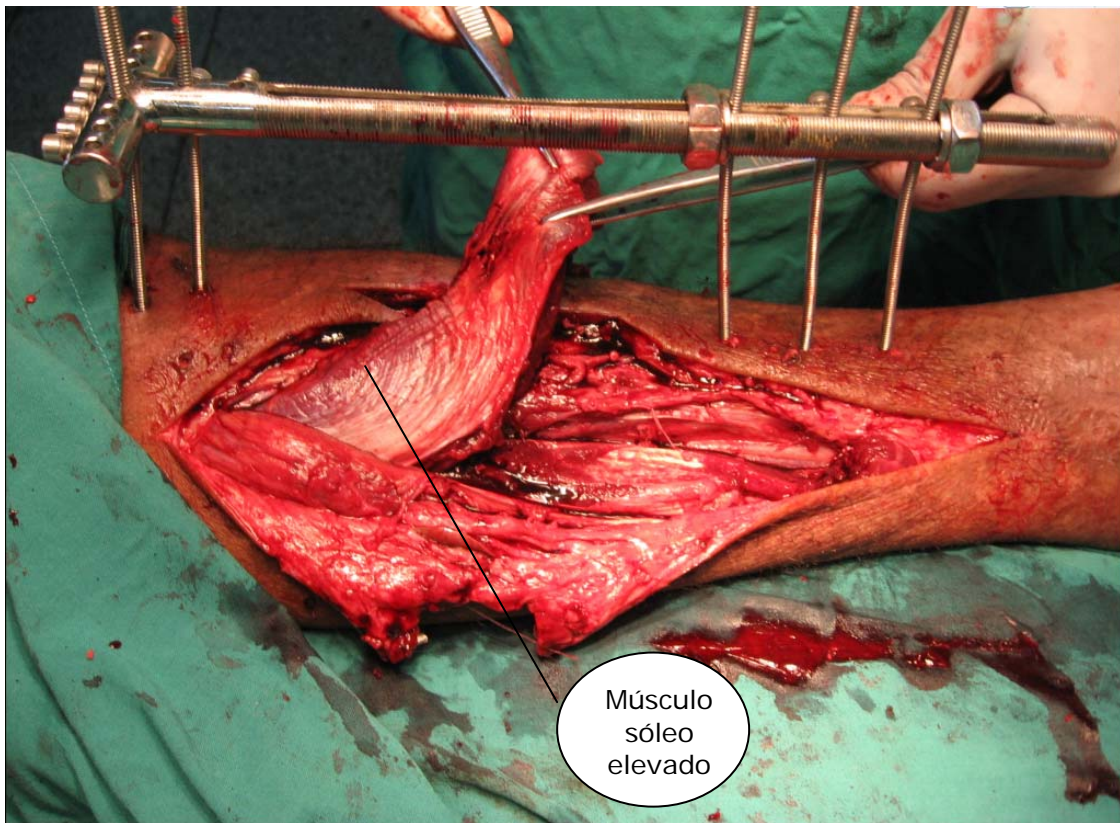


Figura 3. *Liberación del músculo sóleo*

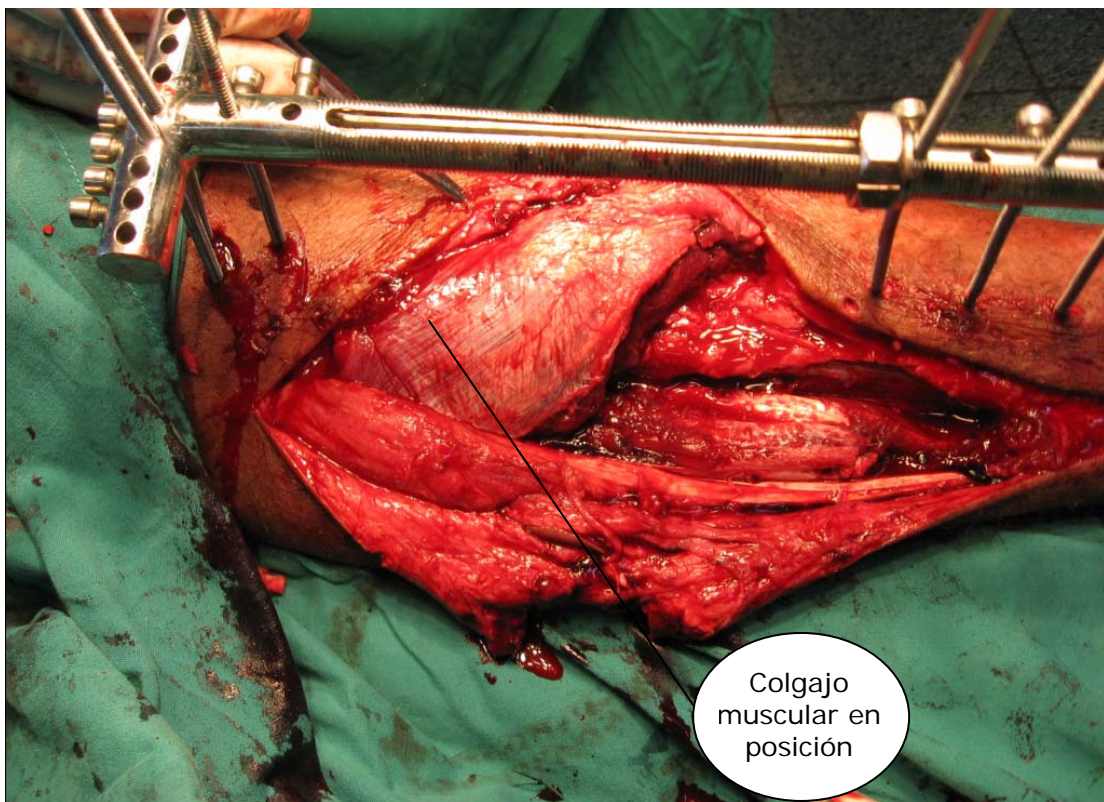


Figura 4. *Músculo sóleo liberado y rotado*

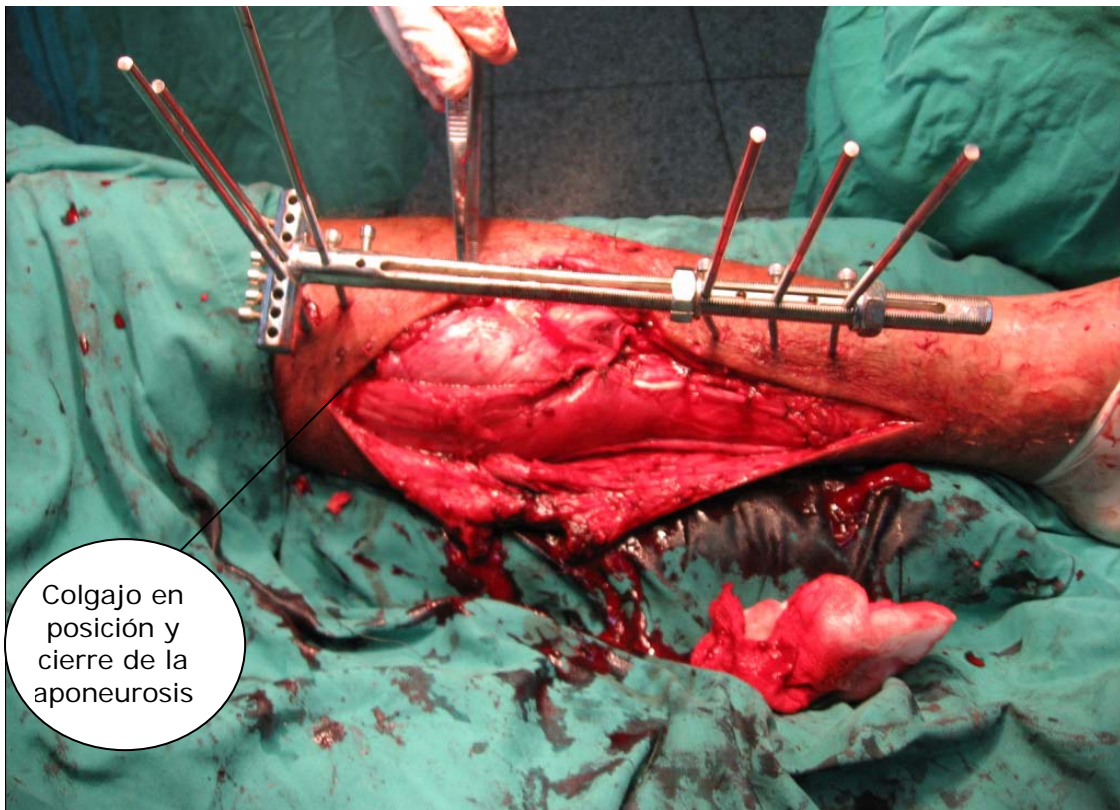


Figura 5. *Posición final del sóleo después de rotado*

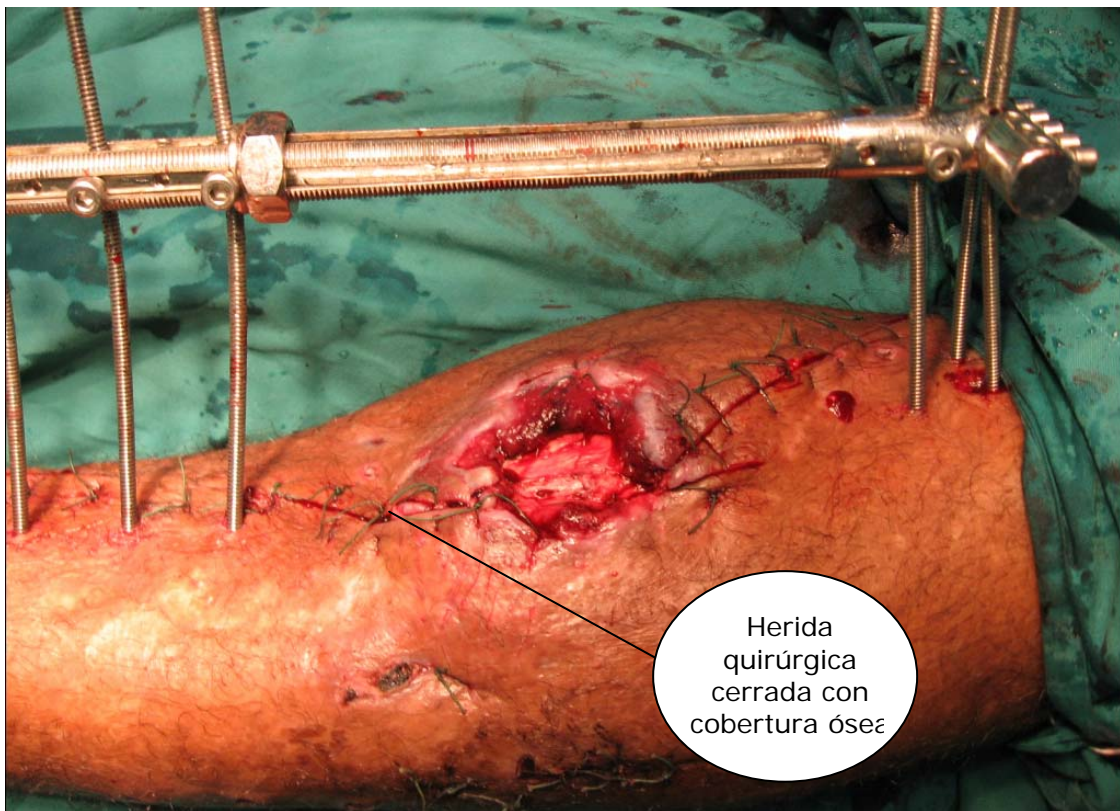


Figura 6. *Cobertura final del defecto óseo*

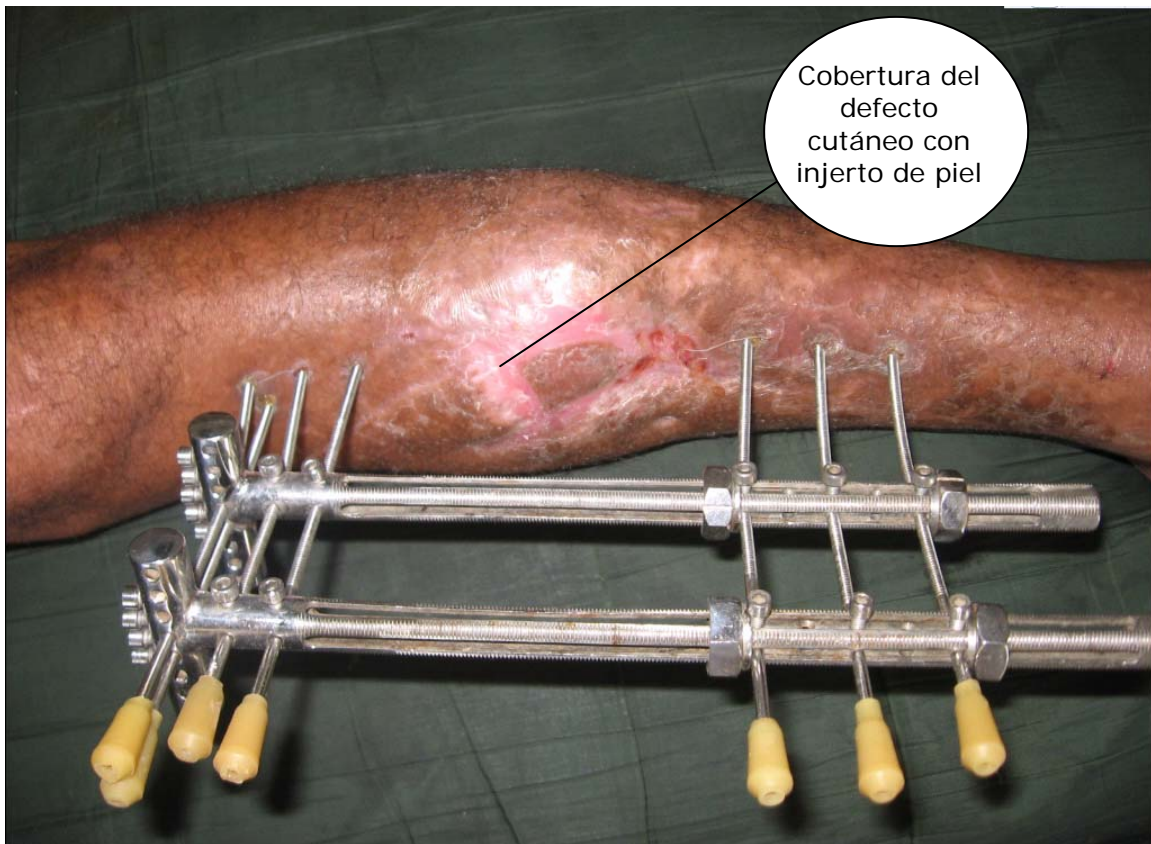


Figura 7. Cicatrización al final del tratamiento

COMENTARIO FINAL

Las fracturas abiertas de la extremidad inferior con hueso y tendón expuestos son un desafío para el cirujano ortopédico, el tratamiento apropiado para estas heridas ha estado sujeto a muchas investigaciones y los objetivos son todavía los mismos: irrigación y desbridamiento precoz seguido de cobertura temprana de los tejidos blandos y el hueso;^{1,6} en la actualidad existe una tendencia al uso de colgajos locales sobre los colgajos libres (mayor costo, tiempo quirúrgico prolongado, mayor equipamiento y necesidad de monitoreo en unidad de cuidados intensivos, así como un mayor número de complicaciones).¹

El músculo es un tejido altamente vascular y voluminoso, por lo que puede ser usado en heridas complejas (elementos protésicos expuestos, fracturas expuestas graves) y tiene una capacidad inmunológica excelente, por lo que puede utilizarse para prevenir y controlar áreas de osteomielitis y úlceras en tejidos irradiados.^{3,7} El músculo sóleo posee una gran vascularización, es de fácil acceso, no ocasiona incapacidad funcional y el resultado cosmético es favorable; todas estas características lo convierten en una estructura anatómica idónea para ser utilizado en la cobertura de defectos de partes blandas en el tercio medio de la pierna.^{8,9}

REFERENCIAS BIBLIOGRÁFICAS

1. Parret BM, Matros E, Pribas JJ, Orgill DP. Lower extremity trauma: trends in the management of soft tissue reconstruction of open tibia- fibula fractures. *Plast Reconstr Surg*. 2006 Abr; 117(4): 1315-22.
2. Fernandez Abreu A, Santana López P, Chiong Castillo M, Duconge Oliva D. Colgajo peroneo breve. Presentación de un caso. *Rev Cubana Ortop Traumatol*. 2000;14(1-2):85-8.
3. Castillo DP. Colgajos musculares y musculocutaneos. Conceptos generales. *Cuad Cir*. 2003;17:71-4.
4. Sinelnikov RD. Atlas de Anatomía humana. 3^{ra} ed. [s.l.: s.n.];1981.
5. Masquelet AC, Alain G. An atlas of flaps in limb reconstruction. London: Martin Dunitz; 1995.
6. Hallock GG. Colgajo sensible basado en perforantes de la arteria sural lateral. *Cir Plas Iberolatinoam*. 2006;32:294-97.
7. Gibs M. Lower Extremity Flaps: case of O.P. [Internet]. 2005 Mar [citado 29 Ene 2007]. Disponible en: http://www.utmb.edu/footankle/powerpoint_pdf_files/student_talk/fasciocutaneous_and_flaps_marc.pdf.
8. Kauffman CA, Lahoda LU, Cederna PS, Kuzom WM. Use of muscle flaps for coverage of distal third tibial defects. *J Reconstr Microsurg*. 2005 Agos; 21 (6):403.
9. Bos GD, Buehler MJ. Lower extremity local flaps. *J Am Academy Orthopaedic Surgeons*. 1994;2(6):342.

DE LOS AUTORES

1. Especialista de I Grado en Ortopedia y Traumatología. Profesor Instructor. ISCM-VC. E-mail: alainbl1@yahoo.es.
2. Especialista de I Grado en Ortopedia y Traumatología. Profesor Asistente. ISCM-VC. E-mail: hierrofe2@yahoo.es.
3. Especialista de I Grado en Ortopedia y Traumatología. Profesor Instructor. ISCM-VC.