

## Reunión Clínico-Patológica. Servicios Médicos

### PRESENTACIÓN DEL CASO

#### Datos generales:

Se trata de una paciente femenina de 56 años de edad con antecedentes de hipertensión arterial (HTA) desde hace 10 años con tratamiento de una tableta de captopril (25mg) cada 12 horas y una de hidroclorotiazida (25mg) al día. Un mes antes de su ingreso comenzó con dolor en miembro inferior izquierdo y el ortopédico diagnosticó trocanteritis izquierda; este cuadro evolucionó con disminución de la fuerza muscular en ambos miembros inferiores por lo que se realizó tomografía axial computadorizada (TAC) de columna lumbar, que mostró la presencia de dos hernias discales de los espacios L4 L5 y L5 S1. Posteriormente comenzó con disuria y se ingresó con el diagnóstico de sepsis urinaria.

Llama la atención paraparesia de miembros inferiores (MI) que motivó una consulta con el neurólogo. Se informó debilidad de ambos MI, hiporreflexia con respuesta axonal (clonus) de rodilla. No hay nivel sensitivo ni trastornos esfinterianos. Se sugirió una electromiografía. A continuación se muestran los resultados de los complementarios realizados:

Hemoglobina: 96g/l

Hematocrito: 032vol%

Leucograma

Leucocitos:  $8.5 \times 10^9/l$ : P 069, L 030, Eo 001

VSG: 120mm/h

Glicemia: 5.7mmol/l

Creatinina: 141micromol/l

Perfil hepático, incluyendo coagulograma: normal

Ácido úrico: 606mmol/l

Ultrasonido (US) abdominal y ginecológico: llaman la atención ambos riñones hipocogénicos aumentados de tamaño con ligera dilatación de ambas pelvis. No se observan quistes renales; hígado de ecogenicidad normal; vesícula biliar de paredes normales con abundante barro biliar en su interior. Bazo normal. A nivel del páncreas (de tamaño y ecogenicidad normales), se observan dos pequeños focos hipocogénicos a nivel del cuerpo que miden 1cm cada uno. Útero de tamaño normal de aspecto fibromatoso. Ante estos resultados sospeché la posibilidad de un mieloma múltiple; se indicaron proteinuria de Bence Jones, conteo de Addis, calcio y fósforo séricos, medulograma, Rx de tórax, columna lumbosacra y pelvis ósea y US transvaginal.

El Rx de columna lumbosacra y pelvis ósea mostró múltiples lesiones líticas que interesan el fémur izquierdo, sin reacción perióstica, ni lesión de partes blandas y ruptura de la cortical externa del trocánter mayor en región metafisiaria. Hay presencia de cambios degenerativos de ambas sacro ilíacas, más evidentes en la

izquierda; dado por esclerosis y ligera disminución del espacio. En la diáfisis distal del fémur izquierdo se observaron lesiones radiopacas que interesan la cortical y que pudieran estar en relación con infarto óseo a ese nivel.

Creatinina: 151micromol/l

Ácido úrico: 685mmol/l

Calcio: 2.42mmol

Fósforo: 1.05mmol/l

Addis: algunos piocitos, P 0.47; L 57600xmin, H 2400xmin

Se recibió medulograma que informó leucocitos y plaquetas normales en periferia con anisopoiquilocitosis del rojo. Médula normocelular menos de 5% de blastos y 5% de células plasmáticas. Sin células ajenas al parénquima. Azul de Prusia positivo. Mega y gránulo íntegros. Rojo (Eritro): Hiperplasia con cambios dismórficos. Proeritroblastos. Mamelones citoplasmáticos. Conclusiones: médula con dismorfia del eritropoyético. Se sugirió biopsia de médula ósea (BMO) para descartar síndrome mielodisplástico.

Continuó con intensos dolores óseos que requirieron de la administración de espasmoforte y tramadol parenteral en varias ocasiones; desde el punto de vista neurológico continuaba con la paraparesia flácida.

Se le realizó US de mamas, con resultado normal. En US de partes blandas se recogió el dato de imagen ecolúcida de 8mm a nivel de la región inguinal izquierda que no gana contraste al efecto Doppler en relación con adenomegalia. Llamó la atención que a nivel de la región antero medial del muslo izquierdo se observó imagen hipoecogénica de 4x4cm a nivel de los planos musculares. Se decidió biopsia por aspiración con aguja fina (BAAF) de esta lesión, se comenzó tratamiento con fraxiheparina para profilaxis de tromboembolismo venoso por ser un paciente con varios días de encamamiento.

Se valoró nuevamente en el Servicio de Neurología y se confirmó la paraparesia flácida, se notificó nivel sensitivo D5 D6. Se diagnosticó un T extra medular extradural, por lo que se indicó una resonancia magnética nuclear (RMN) de columna dorsal.

Tuvo un cuadro de hematuria macroscópica atribuido al uso de fraxiheparina, por lo que se suspende el medicamento.

Comenzó con cuadro emético de dos días de evolución y cayó la diuresis, se repitió el examen de creatinina con cifras de 412mmol/l; se interconsultó con los Especialistas de Nefrología que dieron como diagnóstico presuntivo una disfunción renal en el curso de un posible mieloma múltiple e indicaron creatinina evolutiva luego de hidratación parenteral.

El resultado de la BAAF de partes blandas documentó la presencia de un proceso linfoproliferativo crónico: linfoma no Hodgkin de células pequeñas hendidas. En el Servicio de Hematología se decidió comenzar un tratamiento profiláctico para la lisis tumoral con esteroides, quedó pendiente el resultado de BMO.

Las cifras de creatinina suben a pesar del uso de hidratación parenteral y diuréticos de asa, la paciente comenzó con obnubilación y desorientación y el nefrólogo decidió comenzar con tratamiento dialítico. Posterior al tratamiento manifestó toma marcada del estado general, de la conciencia y depresión

respiratoria. Continuó el tratamiento dialítico en días posteriores, pero la paciente se agravó, por lo que se trasladó a Cuidados Intensivos donde se recibió con los diagnósticos de linfoma no Hodgkin de células pequeñas, insuficiencia renal aguda y bronconeumonía bacteriana intrahospitalaria. Mantuvo tratamiento dialítico que no logró descender las cifras de creatinina; se mantuvieron alrededor de los 440micromol/l. Luego de cinco días de estadía en Cuidados Intensivos mejoró su estado general y se trasladó a la Sala de Hematología.

El resultado de BMO fue un síndrome linfoproliferativo crónico de bajo grado, tipo linfoma de linfocitos pequeños, el de la RMN de columna dorsal disminución de la intensidad de la señal en T1 a nivel de los cuerpos D6, D7 y D8, más marcado en D8 con conservación de la altura, en la secuencia de supresión de grasa se observa aumento de la intensidad de la señal a este nivel en relación con edema óseo.

Se indicó una BAAF de grasa peri umbilical para descartar amiloidosis asociada a proceso linfoproliferativo. Evolucionó tórpidamente en tratamiento dialítico con estado de desorientación con alucinaciones, toma del estado general y tendencia al sueño. Se reportó grave. El fondo de ojo mostró papila de bordes indefinidos con edema y hemorragias y engrosamiento vascular en sistema arteriovenoso. Se le realizaron TAC y RMN de cráneo que resultaron negativas; se interconsultó con los Especialistas de Neurología y sugirieron tratamiento con manitol y acetazolamida, opinaron que el cuadro neurológico pudiera estar relacionado con una infiltración meníngea o con un fenómeno paraneoplásico asociado al linfoma. Evolucionó desfavorablemente con profundización de la toma de conciencia, respiración estertorosa y un paro cardiorespiratorio del que no se recuperó.

## DISCUSIÓN CLÍNICA

**Dr. Relman Ricardo Quintana Martínez**  
**Residente de 1er año en Medicina Interna**

Los aspectos que llaman la atención a primera vista son, aparte del diagnóstico previo, el de HTA, la paraplejía flácida y el daño renal.

Etiología de la paraplejía flácida:

- polineuritis
- poliomielitis anterior aguda
- enfermedad de Charcot Marie-T

**Causa metabólica:** se descartan enfermedades como diabetes mellitus, hipotiroidismo, y acromegalia, por no existir evidencias clínicas ni estigmas al examen físico que hagan pensar en estos trastornos.

**Causa nutricional y por alcohol:** no existen evidencias clínicas para plantearlas.

En enfermedades infecciosas no se puede descartar la infección por VIH/Sida.

**Difteria:** se descarta.

**Paraproteinuria:** el cuadro clínico es compatible con un mieloma múltiple, se descarta porque no hay componente M en sangre y orina.

**Crioglobulinemia:** se descarta, ya que no hay alteración purpúrica ni antecedentes de hepatitis C.

**Vasculitis:**

1) se descarta la vasculitis granulomatosa de Wegener por no haber alteración pulmonar y la de Takayasu porque no hay aparición de soplos en extremidades.

2) Hipersensibilidad: se descarta la conectivopatía por no cumplir con el criterio.

La paciente pudiera padecer una poliartritis nudosa asociada a un síndrome linfoproliferativo (disfunción de células pequeñas).

---

**Dra. Dumeivy García Sánchez**  
**Residente de 3er Año en Hematología**

La paciente llega al Servicio de Hematología con el diagnóstico de un linfoma no Hodgkin de bajo grado de malignidad tipo linfoma linfocítico de células pequeñas; enfocamos el pensamiento diagnóstico a partir de este elemento. Teniendo en cuenta el cuadro clínico, el compromiso renal progresivo, el deterioro neurológico, los dolores óseos con presencia de múltiples lesiones osteolíticas y el tiempo transcurrido desde el inicio de los síntomas y los meses previos a la primera valoración médica, planteamos la presencia de un linfoma medular primario con infiltración ósea, renal y meníngea; el que, a pesar de ser una evolución rara, con incidencia de solo 1-2% de los casos, aparece recogido en la literatura internacional.

Opinamos, además, que el cuadro neurológico comenzó su presentación como un fenómeno paraneoplásico que posteriormente llegó a ser una carcinomatosis meníngea con un cuadro clínico muy florido, pero sin traducción imagenológica, lo cual está también descrito en la bibliografía como uno de los patrones radiológicos de este fenómeno.

---

**Dr. Marcos Luis García**  
**Especialista de I Grado en Neurología**  
**Profesor Instructor de la Universidad de Ciencias Médicas “Dr. Serafín Ruiz de Zárate Ruiz” de Villa Clara**

El cuadro de esta paciente que debuta con debilidad en las piernas, con los reflejos ostiotendinosos disminuidos y sin nivel sensitivo pudiera estar relacionado con polineuropatía asociada a gammapatía y, dentro de este grupo, con el

síndrome POEMS (polineuropatía, organomegalia, endocrinopatía, proteína M y alteraciones de la piel). Aunque en la paciente faltan algunas características como las endocrinopatías y las alteraciones de la piel, después en la evolución hay toma del sistema nervioso central (SNC), de conciencia y signos neurológicos focales. Todo se pudiera explicar por la infiltración del SNC de linfoma no Hodgkin, que se diagnosticó en el estudio de la biopsia de ganglio.

## **INFORME FINAL. DEPARTAMENTO ANATOMÍA PATOLÓGICA**

**Dr. Noel Ernesto Pedraza Alonso**  
**Especialista I Grado en Anatomía Patológica**  
**Profesor Instructor de la Universidad de Ciencias Médicas “Dr. Serafín Ruiz de Zárate Ruiz” de Villa Clara**

### **Discusión anatomopatológica**

Al realizar la discusión clínica patológica basada en el estudio necrópsico del fallecido nos planteamos la pregunta:

¿Qué hizo difícil el diagnóstico temprano del proceso linfoproliferativo en esta paciente?

La respuesta en su INFRECUENTE inicio y diseminación.

### **Hallazgos macroscópicos**

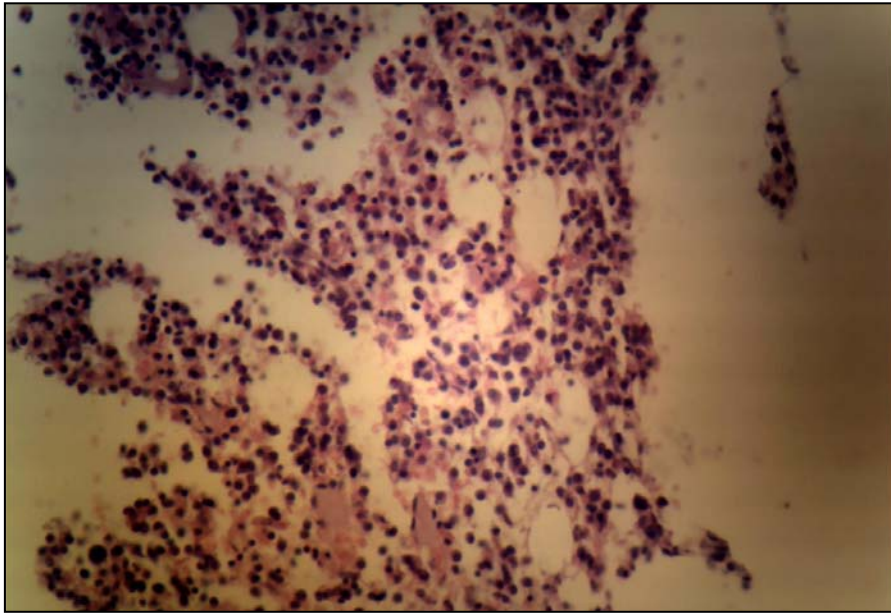
Se observó que existía:

- A nivel del fémur un tumor de más de 3cm, consistencia firme, color blanquecino grisáceo con apariencia de masa de pescado, con ruptura de la cortical del hueso e infiltración de los tejidos blandos adyacentes.
- Encéfalo con peso 1400g con meninges deslustradas, al corte edema y punteado congestivo de la sustancia blanca.
- Riñones con peso 140g, aspecto edematoso.

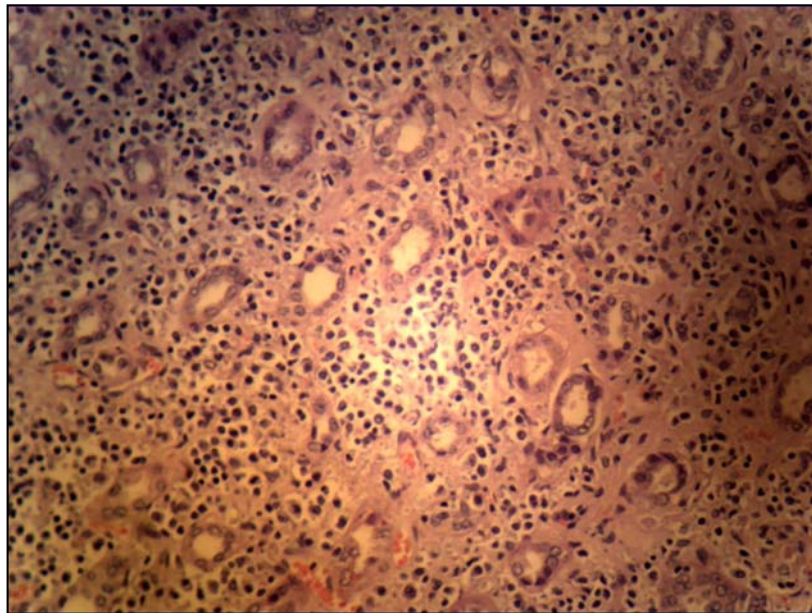
IMPORTANTE. No existía aumento o signos macroscópicos de infiltración en nódulos linfáticos, bazo e hígado.

### **Hallazgos microscópicos**

IMPORTANTE. No existía infiltración al microscopio óptico a nódulos linfáticos, bazo e hígado.

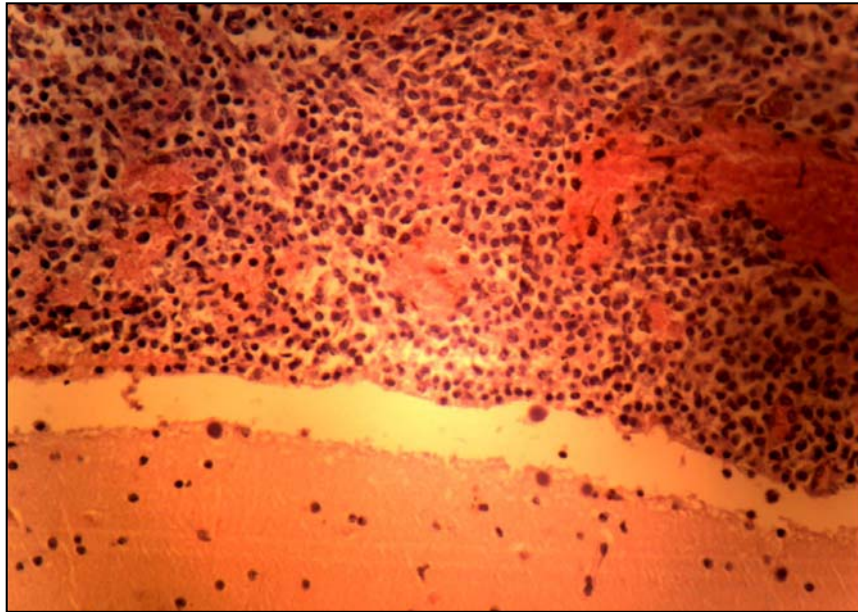


**Figura 1.** *Médula ósea con infiltración por una población de linfocitos de talla pequeña y mediana, algunos con diferenciación plasmocitoide con nucleolo y sin él*



**Figura 2.** *Riñón que muestra infiltración por una población linfoide similar a la descrita en la médula ósea*





**Figura 3.** *Meninges con densa infiltración por proceso linfoproliferativo de células pequeñas e intermedias consistentes con las diapositivas anteriores*

### **CONCLUSIONES ANATOMOPATOLÓGICAS**

- Causa directa de muerte: Estadio neoplásico final de proceso linfoproliferativo maligno.
- Causa indirecta de muerte: Infiltración a múltiples sistemas y órganos.
- Causa básica de muerte: Proceso linfoproliferativo primario óseo (extranodal) tipo linfoma no Hodgkin de células pequeñas e intermedias.

### **Comentario anatomopatológico**

Histológicamente las neoplasias hematopoyéticas malignas del hueso se dividen en dos grupos: mielomas y linfomas.

Los linfomas extranodales pueden ser:

- Intravascular
- Linfomas asociados a las mucosas
- Linfomas cutáneos
- LINFOMAS ÓSEOS PRIMARIOS

El linfoma óseo primario se caracteriza por:

- Ser extranodal e histológicamente similar a su contraparte nodal.
- Afecta al fémur (21.9%), sacro y pelvis (19.4%).
- Los huesos largos de las extremidades son los más afectados.
- La incidencia de multifocalidad (11–35%)

En este caso la paciente presentó una evolución desfavorable en relación con la variante histológica.