

INFORME DE CASO

Enfermedad de Bowen perianal. Presentación de dos pacientes

Dr. Roberto Fernández González¹
Dr. Johamel R. Ramos Valdés²

RESUMEN

La enfermedad de Bowen es poco frecuente, consiste en un carcinoma intraepitelial de células escamosas, la localización perianal es inusual y la resección local amplia con margen oncológico es el tratamiento adecuado, con o sin injerto de piel.

DeCS:

ENFERMEDAD DE BOWEN/historia
RESULTADO DEL TRATAMIENTO

SUMMARY

The Bowen's disease is not very common. It consists of an intraepithelial carcinoma of squamous cells. The perianal localization is unusual and a wide local resection with oncological margin is the appropriate treatment, with or without skin graft.

MeSH:

BOWEN'S DISEASE/history
TREATMENT OUTCOME

John Bowen, en 1912, describe la enfermedad¹ y, en 1939,² Vickers y colaboradores informan el primer paciente de la misma. La enfermedad de Bowen perianal es un carcinoma escamoso intraepitelial no queratinizante en el que la escisión amplia local es el tratamiento definitivo,³ los factores predisponentes para su aparición son la ingestión de arsénico, las radiaciones solares y el virus del papiloma humano (VPH), especialmente del tipo 16;^{4,5} se manifiesta como una placa eritematosa con bordes bien delimitados y color uniforme, puede afectar la piel o las mucosas, se localiza tanto en áreas fotoexpuestas como en el área perianal⁵ y está asociado a lesiones viscerales en el 5% de los casos.³

PRESENTACIÓN DE DOS PACIENTES

Paciente 1

Mujer de 56 años de edad, negra, con antecedentes de hipertensión arterial esencial, con tratamiento de atenolol (100mg/día) e hidroclorotiazida

(25mg/día). Ingresó en Servicio de Coloproctología en noviembre de 2007 por presentar enterroragia y cifras bajas de hemoglobina. El examen físico general y por aparatos sin alteraciones, en el examen de la región anal se observó, a nivel de la región perianal, una lesión esférica, hiperpigmentada y bien delimitada que se extendía desde la comisura anterior H-6 hasta H-12 y ocupaba la piel perianal hasta 4cm distante de las márgenes del ano.

-**Tacto rectal:** normal.

-**Rectosigmoidoscopia:** normal.

-**Intervenida quirúrgicamente:** se realizó una resección local amplia con margen quirúrgico oncológico seguro (1cm).

-**Informe anátomo-patológico:** carcinoma escamoso con infiltración superficial desarrollado en la enfermedad de Bowen perianal.

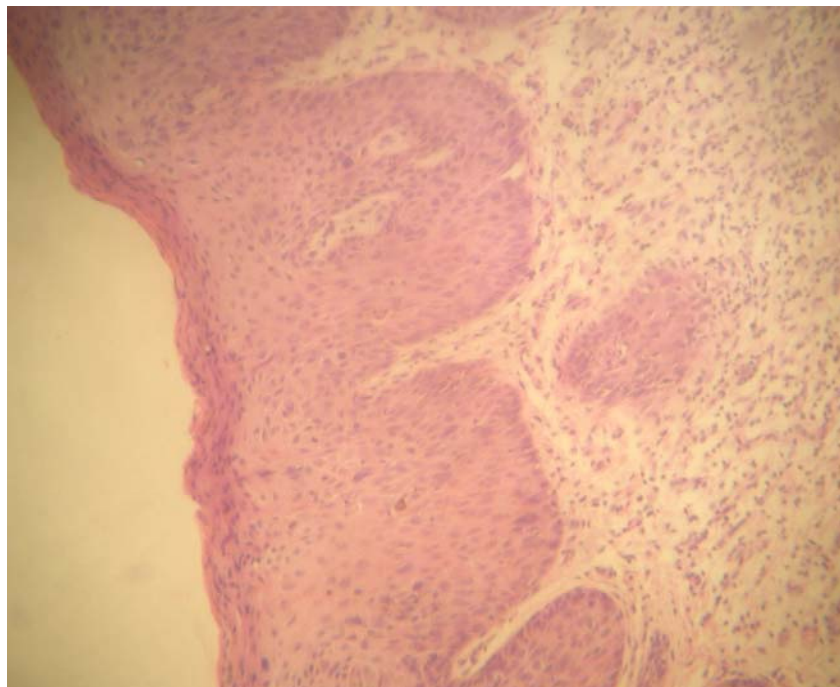


Figura1. *Enfermedad de Bowen perianal (carcinoma in situ no queratinizante). Nótese la pérdida de la polaridad del epitelio y la infiltración superficial de la dermis subyacente*

Paciente 2

Paciente femenina de 82 años de edad, blanca, con antecedentes de cardiopatía isquémica crónica tratada con digoxina (0.5mg/día) y nitrosorbide (20mg/día) que acudió a consulta por una lesión en la región perianal eritemato-costrosa y pruriginosa, con secreciones y sensación de peso, interpretada por el Dermatólogo consultante como una micosis superficial y, en consecuencia, tratada con drogas antifúngicas tópicas (miconazol, ketoconazol y nistatina) sin mejoría clínica. Se le realizó una biopsia en

octubre de 2007 y el informe anátomo-patológico constató enfermedad de Bowen perianal; se inició tratamiento local con efudix (5-fluouracilo tópico) con lo que se logró una mejoría clínica de la lesión, aunque no resolvió totalmente. Se remitió el caso al Servicio de Coloproctología.

-Examen físico de la región anal y perianal: lesión pruriginosa de color pardo-oscuro, con superficie eritemato-costrosa.

-Tacto rectal: esfínter hipotónico, a nivel del recto inferior se constató un proceso tumoral ocupativo de $\frac{1}{4}$ de la circunferencia, de consistencia firme y doloroso.

-Examen radiológico de colon por enema: se observó una imagen por adición en colon descendente compatible con divertículo.

-Radiografía de tórax: no alteración pleuropulmonar.

-Intervenida quirúrgicamente: se realizó exeresis local amplia que incluyó la mitad de la porción inferior del recto, asiento del proceso tumoral que incluía todas las capas del órgano con margen quirúrgico oncológico.

-Informe anátomo-patológico: adenocarcinoma bien diferenciado mucoprodutor infiltrante hasta la capa muscular.

-Evolución: la paciente se encuentra asintomática en el momento de redactar este informe.

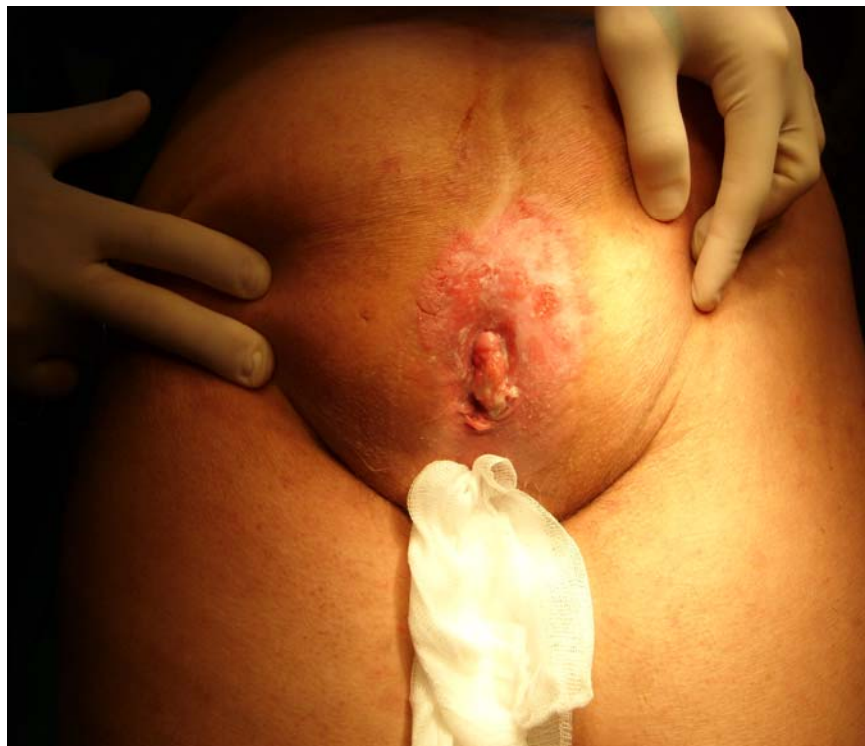

Figura 2. Aspecto clínico de la lesión en la segunda paciente. Nótese el aspecto eritemato-costroso. El diagnóstico anátomo-patológico fue de enfermedad de Bowen perianal

COMENTARIO FINAL

John Bowen, en 1912, describe la enfermedad en dos pacientes, Vickers y colaboradores, en 1939, informan la enfermedad en la región perianal; alrededor de 120 pacientes han sido informados hasta la fecha y, en Villa Clara, no se tienen noticias de informes anteriores a estos dos que se presentan. La enfermedad de Bowen perianal se considera un carcinoma escamoso intraepitelial no queratinizante, la resección local amplia con margen oncológico de 1cm es el tratamiento de elección, aunque existen terapéuticas alternativas como el 5-fluouracilo tópico, la crioterapia y la terapia fotodinámica.⁴ La enfermedad se presenta más frecuentemente en mujeres, con una prevalencia del 80% y fundamentalmente a partir de la quinta década de la vida; los pacientes en el momento de la consulta inicial refieren prurito anal, sangrado, sensación de peso y tumoración.

La enfermedad de Bowen perianal se asocia con un porcentaje elevado de tumores malignos de origen interno, lo que es refutado por autores que demuestran en su trabajo una asociación solo en el orden del 5%; por coincidencia, en esta serie de dos pacientes uno de ellos presenta asociación de la enfermedad de Bowen perianal con un adenocarcinoma bien diferenciado del recto inferior.

Anatomía Patológica

Bajo el término de neoplasia intraepitelial anal se agrupan las enfermedades de carcinoma escamoso in situ, la displasia escamosa y la enfermedad de Bowen, esta última definible como el carcinoma escamoso in situ en la piel no expuesta al sol. En aras de simplificar su interpretación es mejor reconocer solo dos grados: bajo y alto.^{6,7} En casi la totalidad de los casos es el resultado de una infección venérea adquirida por VPH tipos 16 y 18,⁸ por lo que es más frecuente en adultos jóvenes y, particularmente, en varones homosexuales; el diagnóstico es fundamentalmente histológico ya que no existe un patrón macroscópico distintivo y puede estar involucrada cualquier parte del canal anal a lo largo de la piel perianal y estar asociado a un condiloma o a placas hiperqueratóticas de la mucosa o piel e, incluso, asociado hasta en un 10% a hemorroidectomía. La clave diagnóstica la constituye la presencia de displasia epitelial hasta la mitad inferior del epitelio en las lesiones de bajo grado y todo, o virtualmente todo, el espesor del epitelio en las lesiones de alto grado entre las que se encuentra la enfermedad de Bowen.^{7,8} El término de displasia consiste en superposición, pleomorfismo y aumento de la talla nuclear, puede detectarse actividad mitótica suprabasal con presencia de mitosis atípicas así como queratinización de células individuales y cambios coilocíticos que evidencian la infección por VPH;⁸ en todos los casos la neoplasia intraepitelial anal constituye un precursor del carcinoma escamoso invasivo.

REFERENCIAS BIBLIOGRÁFICAS

1. Hansen SP, Drake AL, Walling HW. Bowen's disease. A four year retroactive review of epidemiology and treatment at University Center. *Dermatol Surg*. 2008; 34(7): 878-83.
2. Rodríguez Wong U, Medina Murillo R. Virus del papiloma humano y carcinoma epidermoide anal. *Rev Hosp Jua Mex [Internet]*. 2006 [citado el 2 de marzo de 2009]; 73(2): [aprox. 2 p.]. Disponible en: http://www.imbiomed.com.mx/1/1/articulos.php?method=showDetail&id_articulo=38437&id_seccion=509&id_ejemplar=3963&id_revista=26
3. Medina Murillo GB. Enfermedad de Bowen perianal recidivante. Reporte de un caso. *Rev Hosp Juan Mex*. 2008; 75(4): 290-93.
4. Adrián A. Enfermedad de Bowen perianal. Remisión prolongada luego de tratamiento con Imiquimod. *Act Terap Dermatol*. 2007; 30: 313.
5. Fenger C, Frisch M, Jass JR, Williams GT, Hilden J. Anal cancer subtype reproducibility study. *Virchows Arch*. 2000; 463(3): 229-233.
6. Lytwyn A, Salit IE, Raboud J, Chapman W, Darragh T, Winkler B, et al. Interobserver agreement in the interpretation of anal intraepithelial neoplasia. *Cancer [Internet]*. 2005 Apr [citado el 12 de agosto de 2002]; 103(7): [aprox. 2 p.]. Disponible en: <http://www.ncbi.nlm.nih.gov/pubmed/15726546>
7. Frisch M, Fenger C, Van-Den-Brule AJ, Sorensen P, Meijer CJ, Walboomers JM, et al. Variants of squamous cell carcinoma of the anal canal and perianal skin and their relation to human papillomaviruses. *Cancer Res [Internet]*. 2006 [citado el 1 de octubre de 2009]; 69: [aprox. 2 p.]. Disponible en: <http://cancerres.aacrjournals.org/content/59/3/753.short>
8. Degner AM, Laino L, Pierangeli A, Accappaticcio G, Innocenzi D, Pala S. Human papillomavirus-32-positive extragenital Bowenoid papulosis (BP) in a HIV patient with typical genital BP localization. *Sex Transm Dis [Internet]*. 2002 Jun [citado el 12 de agosto de 2002]; 102(6): [aprox. 2 p.]. Disponible en: <http://www.ncbi.nlm.nih.gov/pubmed/15389001>

DE LOS AUTORES

1. Especialista de I y II Grados en Coloproctología. Profesor Asistente de la Universidad de Ciencias Médicas "Dr.Serafín Ruiz de Zárate Ruiz".
2. Especialista de I Grado en Medicina General Integral. Residente de 4to año en Anatomía Patológica. Profesor Instructor de la Universidad de Ciencias Médicas "Dr.Serafín Ruiz de Zárate Ruiz".