

INFORME DE CASO

Tumor neurofibroma. Presentación de una paciente

Tumor neurofibroma. A patient's presentation

MSc. Dra. Mabel Monteagudo Barreto

MSc. Dr. Serafín Palma Mora

MSc. Dr. José A. Marrero Martínez

Hospital Ginecoobstétrico "Mariana Grajales", Santa Clara, Villa Clara, Cuba

RESUMEN

El tumor neurofibroma es una enfermedad que se presenta como una masa pélvica que impresiona ser de origen ginecológico, su frecuencia es poco representativa, son tumores neurogénicos localizados en el hemiabdomen inferior, está considerada como una enfermedad benigna, clínicamente aparece como una masa sólida que puede confundirse con un lipoma, con tumores epiteliales, con fibromas, etc. y en su clasificación el menos frecuente es el tipo II o enfermedad de Schwanniano. Se presentó una paciente de 72 años con un tumor con diagnóstico inicial de etiología ginecológica que fue intervenida quirúrgicamente en el Hospital Ginecoobstétrico "Mariana Grajales" por un posible quiste de ovario izquierdo o un mioma subseroso; en el transoperatorio se corroboraron genitales internos normales y la presencia de un tumor retroperitoneal. Se concluyó, tanto por su aspecto como al realizar el estudio anatomopatológico, como una tumoración neurofibromatosa.

Palabras clave: neurofibroma

ABSTRACT

The neurofibroma tumor is a disease that is presented as a pelvic mass that impresses being of gynecological origin, his frequency is not very representative, they are neurogenic tumors located in the lower hemiabdomen, it is considered as a benign disease, clinically it appears as a solid mass that can made a mistake with a lipoma, with epithelial tumors, with fibromas, etc. and in his classification the less frequent one is the type II or Schwanniano disease. A 72 year old patient was presented with a tumor with a initial diagnostic of gynecological etiology that was intervened surgically at "Mariana Grajales" Gynecoobstetric Hospital for possible cyst of left ovary or a subserosal myoma, during surgery the normal internal genitals and the presence of a retroperitoneal tumor was corroborated. It was concluded, therefore for it appearance in making a pathologic study as a neurofibromatous tumor.

Key words: neurofibroma

El tumor neurofibroma es una enfermedad multisistémica, hereditaria, autosómica, dominante y progresiva que afecta principalmente el sistema genitourinario (la vulva, la pelvis y el riñón) y la piel con manchas color café con leche o pecas y puede producir pubertad precoz.¹

Puede clasificarse en dos grupos:

- Tipo I: es la llamada enfermedad de Von Recklinghausen, que es la más frecuente, se localiza en la región abdominopélvica y tiende a afectar a las regiones retroperitoneales.²⁻⁴
- Tipo II: son los llamados schwannomas centrales. Son raros, pueden malignizarse por ser tumores sólidos, solitarios y su diagnóstico puede ser incidental o verse como una masa pélvica de origen ginecológico.^{5,6}

Los tipos I pueden asociarse al embarazo con evolución materna y fetal satisfactoria, aunque pueden producir complicaciones como las lesiones cutáneas (manchas), el crecimiento intrauterino retardado, la enfermedad hipertensiva (preeclampsia, síndrome de HELLP) el parto pretérmino, el óbito fetal, etc., todas ellas con una frecuencia que para la población en general es de 1/2000 o 1/3000 habitantes y en el embarazo llegan de 1/2500 hasta 1/18500 partos.⁷

Para otros autores estos tumores neurogénicos localizados en el abdomen se clasifican en tres grupos:

- de origen ganglionar (glanglioneuromas, neuroblastomas)
- de origen paraganglionar (feocromocitomas, paraganglionares)
- de origen derivados de las vainas nerviosas (neuroleiomias)

Estos tumores neurogénicos abdominales suelen localizarse en el retroperitoneo, aunque pueden verse en el tórax, en la columna vertebral y en otras localizaciones.⁸

La anamnesis y la exploración general del paciente tienen un papel fundamental en el diagnóstico diferencial, así como los exámenes complementarios de laboratorio, radiológicos (ultrasonido, tomografía axial computadorizada -TAC-, resonancia magnética nuclear -RMN-) y los endoscópicos (cistoscopia, colonoscopia, rectoscopia, laparoscopia), los que diferencian a los tumores abdominales en su inespecificidad y, en muchos casos, llevan a la decisión de utilizar técnicas quirúrgicas que pueden ser varias en este tipo de paciente: una es la laparotomía con resección del tumor (puede concurrir un Especialista en Neurocirugía o en Cirugía General para proceder a realizar la apertura del retroperitoneo, localizar la tumoración y sus posibles adherencias a otros órganos -casi siempre esto se realiza con los dedos-, ligar los vasos y reseca con técnicas de mínimo acceso o a bisturí).^{9,10}

PRESENTACIÓN DE LA PACIENTE

Paciente de 72 años de edad que acudió a la Consulta de Ginecología por "algo que le salía por la vagina"; se le diagnosticó prolapso genital grado II. Hace meses comenzó con fiebre de 39 grados, dolor a nivel de hipogastrio y una masa palpable en dicha región abdominal. Tenía antecedentes de hipertensión crónica, por lo que llevaba tratamiento médico.

Fue enviada a la Consulta de Ginecología de climaterio y menopausia del Hospital Ginecoobstétrico "Mariana Grajales" en la que se le realizaron un interrogatorio exhaustivo, un examen físico general y ginecológico y complementarios de laboratorio clínico, radiológicos y de Anatomía Patológica (legrado diagnóstico y endoscopia). Una vez obtenidos los resultados se decidió su ingreso en la Sala de Ginecología para realizarle una laparotomía que incluía histerectomía total abdominal con doble anexectomía y resección de tumoración pélvica.

Antecedentes patológicos personales: hipertensión arterial crónica, no alergia a medicamentos, no operaciones. Menarquia a los 10 años, menopausia a los 47 años. Gesta 1, parto 1, eutócico.

Antecedentes patológicos familiares: padre fallecido por cáncer, madre fallecida por infarto del miocardio, dos hermanos varones hipertensos y un hijo varón hipertenso que padece diabetes mellitus.

Examen físico:

Genotipo y fenotipo: característico de feminidad

Aparato cardiovascular: ruidos cardíacos rítmicos, no soplos, tensión arterial 140/90, pulso 88xminutos

Tórax: mamas pequeñas, pezón pequeño propio de su edad

Aparato respiratorio: murmullo vesicular normal, no estertores, frecuencia respiratoria 24xminutos

Abdomen: plano, blando, depresible, se palpa a nivel de hipogastrio un tumor de más o menos 15 centímetros, fijo, no doloroso a la palpación, de consistencia dura

Genitales externos: monte de Venus escaso, labios mayores y menores atróficos propios de la edad, cuello y porción del cuerpo uterino abocado fuera de la vagina (prolapso genital grado II)

Tacto vaginal: útero pequeño, atrófico, los anejos no se logran independizar de la cara posterior del útero por palparse una gran tumoración dura, fija, dolorosa. Fondo de sacos vaginales ocupados.

Tacto rectal: tumoración que comprime una porción del recto y no permite palpar los genitales internos.

Complementarios:

Laboratorio clínico

- Hemoglobina: 13.8g/l
- Eritrosedimentación: 10mm/h
- Grupo y factor: O positivo
- Plaquetas: $280000 \times 10^9/l$
- Urea: 4.4mosm/l
- Creatinina: 114micromol/l
- Ácido úrico: 205micromol/l
- Glicemia: 4.5mmol/l

Urocultivo: menos de 10000col/ml de orina

Electrocardiograma: cardiopatía isquémica.

Legrado diagnóstico: material no útil y escaso para diagnóstico.

Cistoscopia: orina clara, cuello y meato normal; vejiga: compresión externa que la deprime.

Ultrasonido abdominal, renal y ginecológico: vesícula normal, sin cálculos, hígado de ecogenicidad normal, bazo y páncreas normales; ambos riñones de caracteres normales. Se visualizó una gruesa imagen de 14 a 13cm que impresionaba englobaba el útero y que podía estar en relación con un mioma uterino o una tumoración anexial. Se sugirió una TAC.

TAC de pelvis: angiografía selectiva femoral, se observó en la proyección del útero hacia el hipogastrio que se extiende a la izquierda de la excavación pelviana y por debajo de la sínfisis una gruesa imagen hiperdensa, heterogénea, lobulada, con calcificaciones, en íntimo contacto con la pared anterior del abdomen que mide en su conjunto 17x12mm; se visualizaron 22 cortes axiales. Dicho proceso provocó compresión y desplazamiento de las asas intestinales y una adenomegalia; no líquido libre en cavidad, no erosión ósea. No fue concluyente, por lo que se sugirió una laparoscopia (figura 1).

Laparoscopia: neumoperitoneo normal; hígado de caracteres normales, el bazo y el apéndice no se visualizaron, ciego de caracteres normales.

Genitales internos: útero pequeño atrófico descendido en la pelvis

Anejo derecho: caracteres normales

Anejo izquierdo: la trompa no se visualizó, si una tumoración de 4cm que ocupaba el hipogastrio en relación con un tumor de ovario, no líquidos libres en la cavidad pélvica.

Se decidió su ingreso por una tumoración de ovario izquierdo y prolapso genital grado II y se planteó realizar una histerectomía total abdominal con doble anexectomía y biopsia.

En la intervención quirúrgica, a la apertura, se halló un útero atrófico con un ovario normal. Macroscópicamente se apreció una tumoración grande, de 12x13cm, que hacía cuerpo con los genitales pero que ocupaba el retroperitoneo, por lo que se pidió la ayuda de un Especialista en Cirugía General que extrajo una masa tumoral grande, de color rojizo, que se envió para el Laboratorio de Anatomía Patológica en unión del útero y los ovarios, pues se realizó la histerectomía total con doble anexectomía (figura 2).

La paciente tuvo un postoperatorio adecuado, fue egresada de la Sala de Ginecología a los cinco días sin sangramiento, con orinas y defecación normales y la herida cicatrizada. Fue reevaluada a los 21 días con parámetros normales; el informe anatomopatológico planteó un tumor de carácter benigno. Actualmente tiene cuatro meses de operada y su evolución es satisfactoria.

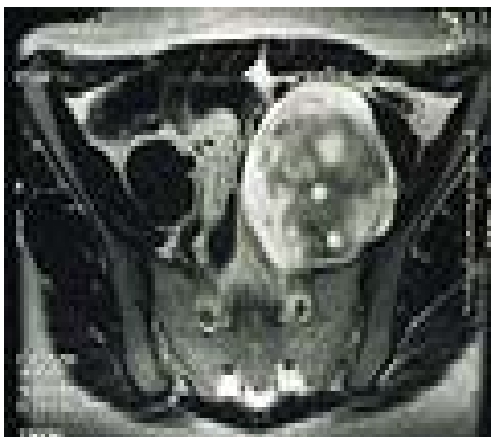


Figura 1. Angiografía de la pelvis. Se visualiza un tumor en la región izquierda de 12x13cms

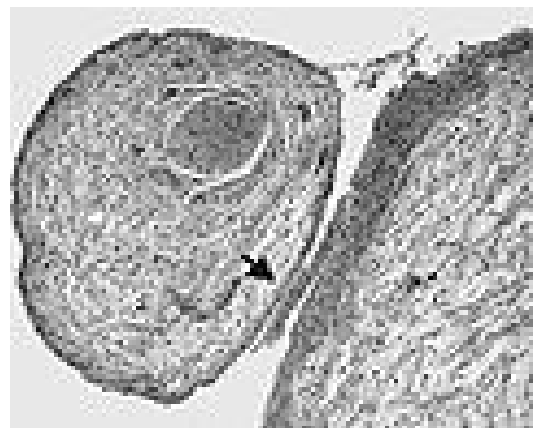


Figura 2. Tumor visto en conjunto con ovario, como una sombra adherida a los genitales

Informe de Anatomía Patológica (tumor y genitales)

- Descripción macroscópica: formación tumoral que mide 17x12x13cm. Superficie externa lisa, al corte muestra color blanquecino, aspecto arremolinado y constitución firme, próximos a la pared múltiples quistes, el mayor de 1cm de diámetro ocupado por líquido amarillento (figuras 3, 4 y 5).

Útero atrófico que mide 6x3x3cm con ambos ovarios pequeños. Al corte se encuentra un endometrio escaso atrófico con escasa musculatura lisa con característica de degeneración hialina, ambos ovarios atróficos y múltiples cicatrices en superficie.

- Descripción microscópica: tumor mesenquimatoso benigno de células fusiformes de aspecto fibroblástico, perineural y schwanniano con estroma variable, colágeno y mixoide y degeneración quística.

Útero y ovario de caracteres atróficos.

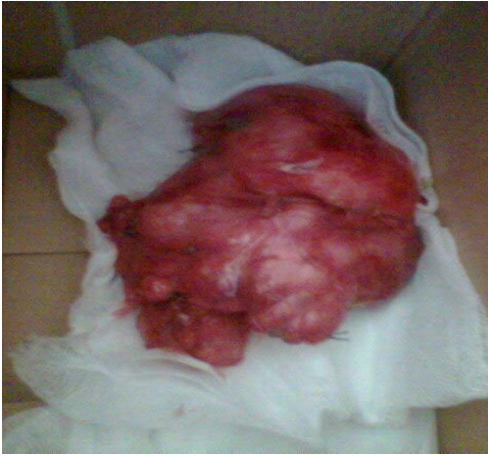

Figura 3. *Pieza anatómica correspondiente al tumor retroperitoneal extraído*

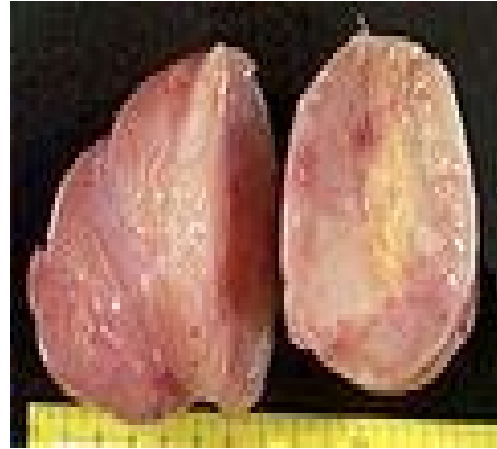

Figura 4. *Tumor neurofibroma, corte visto microscópicamente por la Especialidad de Anatomía Patológica*

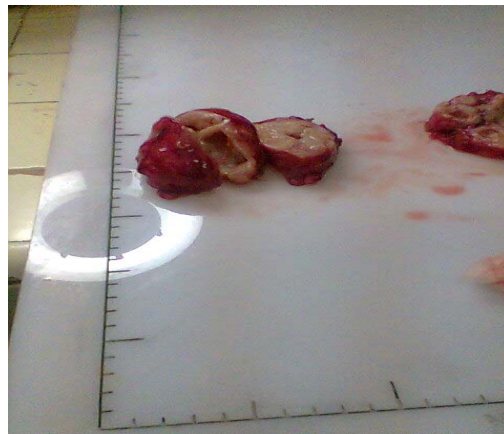

Figura 5. *Tumor disecado para visión microscópica y posible análisis*

- Conclusiones: el aspecto histológico es consistente con un neurofibroma. Útero y anejos normales de acuerdo a su edad.

COMENTARIO FINAL

El tumor neurofibroma es una enfermedad rara, es una tumoración congénita hereditaria que puede confundirse frecuentemente con enfermedades de los genitales internos y que puede tener orígenes variados con asociación a otras malformaciones renales, óseas y abdominales; su diagnóstico positivo requiere de múltiples estudios clínicos, radiológicos y de laboratorio para su diferenciación. En este caso fue la intervención quirúrgica abdominal la que determinó, en conjunto con el Laboratorio de Anatomía Patológica, y permitió definirla como un neurofibroma tipo II de carácter benigno, con un buen pronóstico y una evolución actual satisfactoria. La paciente se revaluó a los 21 días, su herida y su estado general son buenos; a los tres meses se citó nuevamente y su evolución es buena, tanto general como de su operación.

REFERENCIAS BIBLIOGRÁFICAS

1. Bahadir C, Gurleynik G, Ocak E. Neurofibromatosis Tipe 1 and primary hyperparathyroidism with spinal deformity and osteoporosis. *Acta Chir Belg*. 2009 Jan-Feb; 109(1): 123-25.
2. Ravi KB, Ayan B, Manisna R, Bryonye L. Benign ancient schwannoma of the abdominal wall: An unwanted birthday present. *BMC Surgery* [Internet]. 2010 [citado 3 Dic 2013]; 10(1): 1-8. Disponible en: <http://www.biomedcentral.com/1471-2482/10/1>
3. Melean G, Hernández MA, Valera MC, Imaz Hernández E, Chico Hernández C. Monozygotic Twins with Neurofibromatosis type 1 concordant phenotype and synchronous development of MPNST and metastasis. *BMC cáncer* [Internet]. 2010 [citado 3 Dic 2013]; 10: 407. Disponible en: <http://www.biomedcentral.com/1471-2407/10/407>
4. Protopapas A, Sotiropoulou M, Haidopoulos D, Athanasiou S, Loutradis D, Antsaklis A. Ovarian neurofibroma: a rare visceral occurrence of type 1 neurofibromatosis and an unusual cause of chronic pelvic pain. *J Minim Invasive Gynecol*. 2011 Jul-Aug; 18(4): 520-4. doi: 10.1016/j.jmig.2011.03.006.
5. Skorupski JC, Hafener HK, Smith YR, Quint EH. A rare vulvar manifestation of neurofibromatosis 1 in a teen. *J Pediatr Adolesc Gynecol*. 2011 Oct; 24(5): e103-5. doi: 10.1016/j.jpog.2011.05.005.
6. Nelson DB, Greer L, Wendel G. Neurofibromatosis and pregnancy: a report of maternal cardiopulmonary compromise. *Obstet Gynecol*. 2010 Aug; 116 Suppl 2: 507-9. doi: 10.1097/AOG.0b013e3181da0113.
7. Redelings MD, Wisw M, Sorvillo F. Using multiple cause of death data to investigate associations and causality between conditions listed on the death certificate. *Am J Epidemiol*. 2007 Jul 1; 166(1): 104-8.
8. Chen YL, Hung CC, Lin SY, Fang MY, Tsai YY, Chang LJ, et al. Successful application of the strategy of blastocyst biopsy, vitrification, whole genome amplification, and thawed embryo transfer for preimplantation genetic diagnosis of neurofibromatosis type 1. *Taiwan J Obstet Gynecol*. 2011 Mar; 50(1): 74-8. doi: 10.1016/j.tjog.2011.01.040.
9. Langman G, Rothniman S, Papadaki L. Primary localised Pleural Neurofibroma: Expanding the spectrum of spindle cell tumours of the pleura. *J Clin Pathol*. 2010; 63: 116-8.
10. Honoun OR, Marqueta JM, Pérez F, Llobet M. Tumoraciones de pared abdominal como diagnóstico diferencial con masas anexarles. A propósito de 2 casos. *Clin Invest Ginecol Obstetr* [Internet]. 2001 Dic [citado 3 Dic 2013]; 28(10): [aprox. 3 p.]. Disponible en: <http://zl.elsevier.es/es/revista/clinica-e-investigacion-ginecologia-obstetricia-7/tumoraciones-pared-abdominal-como-diagnostico-diferencial-masas-13023693-casos-clinicos-2001>

Recibido: 13- 5-13

Aprobado: 5-11-13

Mabel Monteagudo Barreto. Hospital Ginecoobstétrico "Mariana Grajales". Avenida 26 de Julio. Reparto Escambray, Santa Clara, Villa Clara, Cuba. Código Postal: 50200 Teléfono: (53)(42)272245. Correo electrónico: monteb@hmmg.vcl.sld.cu