

## INFORME DE CASO

# Corioangioma gigante de la placenta complicado con hematoma retroplacentario. Presentación de una paciente

MSc. Dra. Yarima Bravo Torres, MSc. Dr. Sandi Jiménez Puñales, MSc. Dr. Yoel Cardet Niebla

Hospital Ginecoobstétrico “Mariana Grajales”, Santa Clara, Villa Clara, Cuba

### RESUMEN

La proliferación anormal de los vasos que se derivan de la placenta es conocida como corioangioma, aunque es el tumor benigno placentario no trofoblástico más frecuente de la placenta se presenta en una frecuencia tan baja como en el 1% de las gestaciones. Se relaciona con diferentes afecciones: parto pretérmino, enfermedades hipertensivas del embarazo, placenta previa y desprendimiento prematuro de placenta normoinsera, polihidramnios, hidrops fetal, restricción del crecimiento intrauterino, anemia fetal, coagulación intravascular diseminada, cardiomegalia, edema y anasarca, alteraciones hematológicas e inserción velamentosa del cordón umbilical y muerte fetal. Se presenta una paciente con un corioangioma gigante de la placenta complicado con un hematoma retroplacentario.

**Palabras clave:** hemangioma, hematoma, desprendimiento prematuro de la placenta

### ABSTRACT

The abnormal proliferation of vessels derived from the placenta is known as chorioangioma, although it is the most common placental benign tumor not trophoblastic of the placenta occurs in a frequency as low as 1% of pregnancies. It is related to different conditions: preterm birth, hypertensive diseases of pregnancy, previous placenta and premature detachment of normoinsera, polyhydramnios, hydrops fetalis, intrauterine growth restriction, fetal anemia, disseminated intravascular coagulation, cardiomegaly, edema and anasarca, blood disorders and velamentous insertion placenta of the umbilical cord and fetal death. It is presented a female patient with a giant chorioangioma of complicated placenta with a retroplacental hematoma.

**Key word:** hemangioma, hematoma, placenta, abruptio placentae

La proliferación anormal de los vasos que se derivan de la placenta es conocida como corioangioma, un tumor benigno placentario no trofoblástico que se presenta en, aproximadamente, un 1% de las gestaciones.<sup>1-3</sup> Cuando este tumor es mayor de cinco centímetros se considera gigante y puede causar diversas complicaciones maternas y fetales, por lo que es importante realizar su diagnóstico prenatal, que se realiza, fundamentalmente, en el segundo o en el tercer trimestre y que se basa en el estudio ecográfico de la placenta.<sup>1,4</sup>

El corioangioma es una formación hamartomatosa (tumor compuesto por células mioepiteliales y endoteliales) de crecimiento endovascular en dirección concéntrica, tan grande que puede obstruir, en su totalidad, la irrigación feto placentaria o romperse e inducir hemorragia y muerte fetal. Su frecuencia es muy baja; los informes señalan una incidencia de uno por cada 3 500 embarazos.<sup>5</sup>

Con sus raras excepciones, los tumores vasculares, entre los que se incluye el corioangioma, son los únicos tumores benignos de la placenta. La incidencia real se desconoce; sin embargo, se informa hasta en el 1% de las placentas examinadas con estudios microscópicos.<sup>3</sup>

Los corioangiomas gigantes, caracterizados por una tumoración mayor a cinco centímetros, son menos comunes y su incidencia real ocurre en uno de cada 9 000 a 50 000 nacimientos. La evidencia clínica de la enfermedad solo se presenta en uno de cada 3 500 a 50 000 nacimientos porque la mayoría de los casos son diagnosticados de manera incidental en el informe histopatológico de las placentas.<sup>3,6,7</sup>

Se presenta una paciente con un corioangioma gigante de la placenta complicado con un hematoma retroplacentario.

## PRESENTACIÓN DE LA PACIENTE

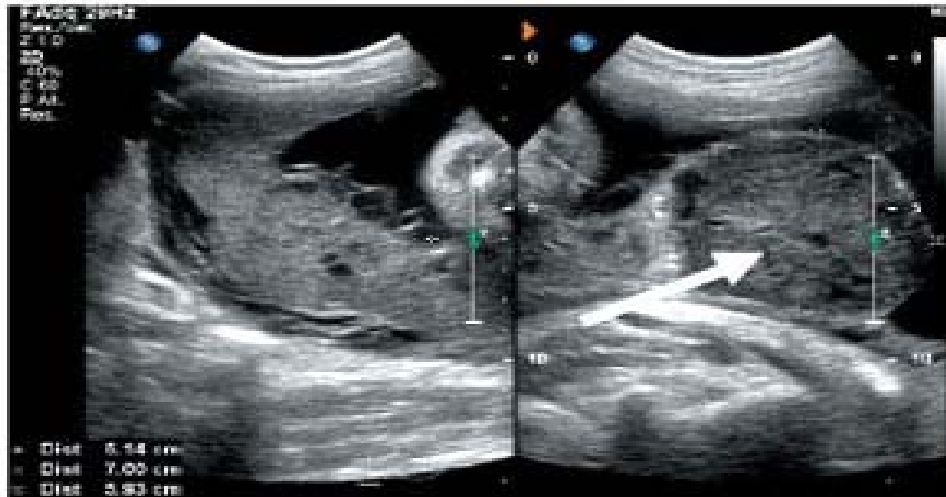
Se presenta una paciente que fue atendida en la Clínica de los Colaboradores de la Ciudad de La Paz, Bolivia, múltipara, de 36 años de edad, con antecedentes de salud, historia obstétrica de cinco gestaciones, dos partos y dos abortos. Su control prenatal fue irregular y padeció infección de las vías urinarias en el primer trimestre del embarazo, por la que recibió tratamiento con ampicilina, una cápsula de 500 miligramos, vía oral, cada ocho horas durante 10 días.

El embarazo evolucionó normalmente hasta la semana 26: en un ultrasonido de rutina se detectó, casualmente, una tumoración placentaria de 50x52x56 milímetros y un polihidramnios. En esa ocasión se le indicaron reposo y medidas generales.

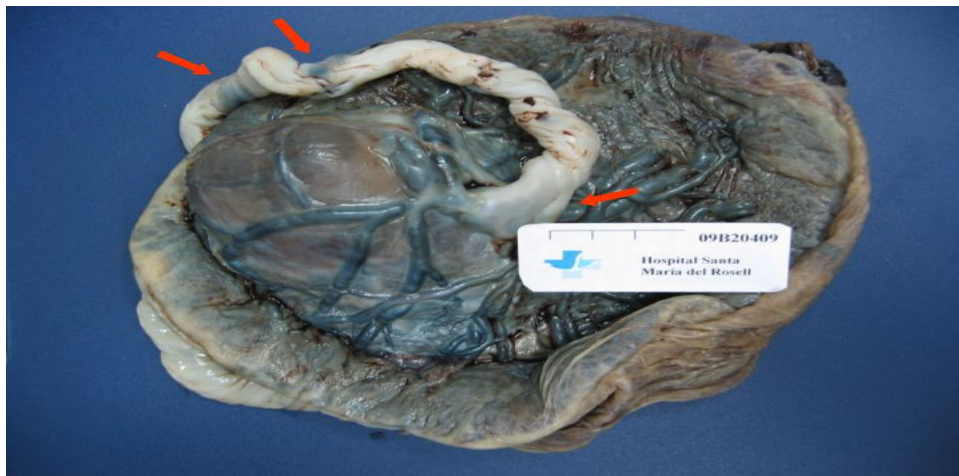
Durante otra observación ultrasonográfica, tres semanas después, se observó que la tumoración antes observada había crecido paulatinamente, para esta fecha ya medía 80x70x79 milímetros (figura 1); además se constataron polihidramnios y un peso fetal aproximado de 980 gramos.

La paciente presentó, en la semana 30 de la gestación, un sangrado vaginal intenso y actividad uterina con hipertonía, por lo que acudió de nuevo a la clínica. Se le diagnosticó hematoma retroplacentario y óbito fetal y se decidió la interrupción del embarazo ante la posibilidad de complicaciones y de peligro para la vida materna. Fue intervenida quirúrgicamente de urgencia: se obtuvo un mortinato femenino de 950 gramos y se observó una gran tumoración a nivel de la placenta, específicamente en la cara fetal, en la base del cordón umbilical (figura 2).

Evolucionó satisfactoriamente durante el acto quirúrgico y fue dada de alta sin complicaciones.



**Figura 1.** Masa tumoral de 80x70x79 mm en el borde inferior de la placenta



**Figura 2.** Se observa la placenta, después del nacimiento, con gran tumoración a nivel de la base del cordón umbilical

Se envió la placenta al Laboratorio de Anatomía Patológica para su análisis anatomopatológico:

Macroscópico: al corte mostraba una cavidad dilatada y ocupada con un coágulo, se observó en los diferentes cortes estudiados un nódulo bien delimitado por tejido fibroconectivo que revelaba numerosas cavidades de diferentes formas y tamaños.

Microscópico: fragmentos de tumoración de placenta de superficie externa lisa con adherencias membranosas, de consistencia firme, las que estaban revestidas por endotelio plano sin atipias, las cavidades con algunos eritrocitos en su interior (figura 3).

Conclusión histopatológica: corioangioma placentario.



**Figura 3.** Imagen histológica (la flecha muestra las cavidades con algunos eritrocitos en su interior)

## COMENTARIO FINAL

El corioangioma de la placenta es una malformación arteriovenosa, con crecimiento tumoral benigno producido por la proliferación mixta del endotelio y los fibroblastos mesodérmicos del mesénquima primitivo coriónico o del tejido angioblástico de la propia vellosidad.<sup>5</sup>

Histológicamente, el corioangioma está constituido por células endoteliales que se localizan en la membrana basal, las características ultraestructurales de los capilares son similares a los capilares normales. Esta tumoración puede sufrir cambios degenerativos: necrosis, calcificaciones, cambios mixoides, infartos, hialinización, depósitos de hemosiderina y acumulaciones de grasa.<sup>5</sup>

Existen tres variedades histológicas de estas neoformaciones:

- 1) Celular: (inmaduro) formadas por células primitivas, presumiblemente endoteliales, arregladas de manera compacta.
- 2) Angioblástica: (vascular, maduro) compuestas por numerosos vasos sanguíneos y capilares; en algunas ocasiones pueden ser cavernosos en un estroma laxo.
- 3) Degenerativa: implica cambios mixoides, hialinización, necrosis o calcificaciones.<sup>7</sup>

Los corioangiomas mayores a cuatro centímetros tienen una frecuencia muy baja y la incidencia de tumores mayores que cinco centímetros oscila entre 0.2-4/10 000 nacimientos.<sup>8</sup> A pesar de su benignidad se ha correlacionado con diferentes enfermedades perinatales que se reflejan en un aumento en la morbilidad y la mortalidad del binomio.<sup>5</sup>

Dentro de las complicaciones perinatales que se presentan se encuentran las maternas (parto pretérmino, enfermedades hipertensivas del embarazo, placenta previa y desprendimiento prematuro de placenta normoinserta) y las fetales (polihidramnios, hidrops fetal, restricción del crecimiento intrauterino, anemia fetal, coagulación intravascular diseminada, cardiomegalia, edema y anasarca, alteraciones hematológicas e inserción velamentosa del cordón umbilical y muerte

fetal).<sup>5,9</sup> A lo largo de la gestación pueden darse cambios degenerativos espontáneos, como necrosis o calcificaciones, que pueden causar una regresión de los síntomas producidos. La vascularización del tumor es el principal factor que determina los resultados perinatales.<sup>10</sup>

El corioangioma gigante de la placenta es un tumor no trofoblástico benigno de origen vascular poco común, que se acompaña de complicaciones tanto para la madre como para el feto; realizar el diagnóstico prenatal por ultrasonido podría contribuir a minimizar el daño en estas pacientes.

## REFERENCIAS BIBLIOGRÁFICAS

1. Muñoz López M, Comas Gabriel C, Torrents Muns M, Muñoz Prades A, García Gallardo M, Mallafré Dols J. Diagnóstico prenatal de corioangioma placentario y gestación a término. Prog Obstet Ginecol [Internet]. 2013 [citado 6 Nov 2015]; 56(2): 94-100. Disponible en: <http://www.sciencedirect.com/science/article/pii/S0304501312001550>
2. Martínez-García M, Merlos-Gutiérrez AL, Pérez-Martínez, Chávez-Martínez S, Sereno-Coló JA. Corioangioma placentario gigante. Rev Latinoam Patol Clin Med Lab. 2015; 62(3): 187-193.
3. Gonzalo I, Martínez-Guisasola J, Angeles Martín M, Rozada P, Klabili M, Fernández G. Corioangioma placentario gigante. Diagn Prenat [Internet]. 2011 [citado 6 Nov 2015]; 22(4): 136-138. Disponible en: <http://www.elsevier.es/es-revista-diagnostico-prenatal-327-articulo-corioangioma-placentario-gigante-90091718>
4. González-Gleason A, Vera-Gaspar D, Ponce-González N, Grados-García C. Rotura de corioangioma de cordón umbilical, hemorragia intraamniótica y muerte fetal: reporte de un caso y revisión de la bibliografía. Ginecol Obstet Mex. 2012; 80(2): 104-109.
5. Befeler JS, Efter CL, Ríos AM, Fierro CV, González Cofrades J, Hajj MC, et al. Corioangioma placentario gigante asociado a secuencia de Pierre Robin. An Med Mex. 2011; 56(1): 38-43.
6. Varas J, García AK, Godoy ML, Espinoza L. Embarazo gemelar con feto acardio y corioangioma placentario: Caso clínico. Rev Obstet Ginecol Hosp Santiago Oriente Dr. Luis Tisné Brousse [Internet]. 2006 [citado 6 Nov 2015]; 1(3): 188-192. Disponible en: <http://www.revistaobgin.cl/articulos/ver/400>
7. Ramírez Arreola L, Nieto Galicia LA, Gómez García E, Cerda López JA. Corioangioma gigante y sus complicaciones perinatales. Reporte de un Caso. Ginecol Obstet Mex. 2007; 75: 104-110.
8. Zanardini C, Papageorghiou A, Bhide A, Thilaganathan B. Giant placental chorioangioma: natural history and pregnancy outcome. Ultrasound Obstet Gynecol [Internet]. 2010 [citado 6 Nov 2015]; 33(3): 332-6. Disponible en: <http://www.ncbi.nlm.nih.gov/pubmed/19859897>
9. Alteraciones del cordón umbilical, membranas y placenta [Internet]. En: Oliva Rodríguez JA. Ultrasonografía diagnóstica fetal, obstétrica y ginecológica. La Habana: Ciencias Médicas; 2010.p. 227- 248. [citado 6 Nov 2015]. Disponible en: [http://www.bvs.sld.cu/libros/ultrasonografia\\_diagnostica\\_fetal/cap12.pdf](http://www.bvs.sld.cu/libros/ultrasonografia_diagnostica_fetal/cap12.pdf)
10. Wu Z, Hu W. Clinical analysis of 26 patients with histologically proven placental chorioangiomas. Eur J Obstet Gynecol Reprod Biol [Internet]. 2016 Apr [citado 6 May 2016]; 199: 156-63. Disponible en: <http://www.uptodate.com/contents/the-placental-pathology-report/abstract/143>

Recibido: 25-11-2015

Aprobado: 27-4-2016

**Yarima Bravo Torres.** Hospital Ginecoobstétrico "Mariana Grajales". Avenida 26 de Julio. Reparto Escambray. Santa Clara, Villa Clara, Cuba. Código Postal: 50200 Teléfono: (53)42272245 [yarimabt@infomed.sld.cu](mailto:yarimabt@infomed.sld.cu)