

INFORME DE CASO

Informe de un paciente diagnosticado de várices colónicas idiopáticas

Dr. Mario Orlando Hernández Cubas¹, Dra. Tatiana Mederos Ramírez², Dr. Victor Manuel López Mejía¹

¹Hospital Clínico Quirúrgico “Arnaldo Milián Castro”, Santa Clara, Villa Clara, Cuba

²Policlínico “Santa Clara”, Santa Clara, Villa Clara, Cuba

RESUMEN

Las várices colónicas son una enfermedad extremadamente rara del colon, detectadas usualmente por colonoscopia y típicamente sugerentes de hipertensión portal por hepatopatía; son raros los casos que no se asocian a una enfermedad o que son de origen idiopático. Se presenta un paciente de 51 años con historia de anemia de larga evolución y dolor abdominal ocasional leve al que se le diagnosticó várices colónicas por colonoscopia. Significó un esfuerzo la búsqueda de la etiología; se descartaron la enfermedad hepática, la vascular, la cardíaca congestiva y las adherencias antes de clasificarlo como várices colónicas idiopáticas.

Palabras clave: várices, colon, hemorragia gastrointestinal

ABSTRACT

Colonic varices are an extremely rare disease of the colon, usually detected by colonoscopy and typically suggestive of portal hypertension by liver disease; there are rare cases that are not associated with a disease or they are of idiopathic origin. It is presented a patient of 51 years old with history of anemia of long evolution and occasional mild abdominal pain that was diagnosed colonic varices by colonoscopy. It meant an effort the search of the etiology; the liver disease, the vascular, the congestive heart and adhesions were discarded before the classification as idiopathic colonic varices.

Key word: varicose veins, colon, gastrointestinal hemorrhage

Las várices colónicas son una enfermedad poco común del colon que, de forma general, son causa de sangrado digestivo bajo y motivan siempre esfuerzos en la búsqueda subyacente de su etiología.¹⁻⁵ Definida, por regla general, en su desarrollo la enfermedad hepática con hipertensión portal como primera causa, aunque su prevalencia es virtualmente incalculable pues la enfermedad en este tipo de pacientes podría mantenerse a un nivel subclínico. Feldman, en un estudio sobre 2 912 cadáveres de pacientes fallecidos con cirrosis hepática encontró, en dos autopsias, este tipo de lesión o de alteración en la vascularización del colon y estimó su prevalencia en un 0.0007% según los resultados.¹ Mucho menos común se citan malformaciones vasculares, cardiopatías congestivas y adherencias abdominales como factores etiológicos, lo que orienta los estudios en la búsqueda de todas estas enfermedades, que al descartarse, se pueden clasificar como várices colónicas idiopáticas.¹⁻⁷

Las várices de colon idiopáticas son extremadamente raras. Se informan en la literatura apenas 39 casos hasta el año 2011 a nivel mundial: la edad de diagnóstico está entre los 14 y los 81 años y como media de 33 a 47 años,⁶ 26 eran hombres y 13 mujeres⁷ y 15 casos se asociaban a un componente familiar de complicaciones de enfermedades gastrointestinales;^{6,9} la forma clínica de presentación más común fue el sangrado rectal claro o brillante asociado o no a dolor abdominal de variable intensidad; debido a la naturaleza idiopática de la enfermedad y a la asociación de la pérdida de sangre 13 pacientes requirieron recepción parcial intestinal; el manejo conservador se consideró más prudente en la mayoría de los casos y en 26 de los 39 casos (67%) se documentaron las várices que involucran el colon entero.^{6,8-10}

Se presenta un paciente con diagnóstico de várices colónicas idiopáticas diagnosticado en el Servicio de Gastroenterología del Hospital Provincial Universitario "Arnaldo Milián Castro" de la Ciudad de Santa Clara, Provincia de Villa Clara.

PRESENTACIÓN DEL PACIENTE

Paciente de 51 años, con antecedentes patológicos previos de salud, que fue a la Consulta de Hematología por un síndrome anémico definido pues refería decaimiento y mostraba una notable palidez cutáneo-mucosa con hematocrito y hemoglobina bajos, de larga evolución, que se asociaron en el tiempo con pérdida de peso escaso pero progresivo. El Especialista le indicó una serie de complementarios que destacaron la presencia de sangre oculta en las heces, por lo que solicitó una consulta con el Especialista en Gastroenterología, que indicó una rectosigmoidoscopia, en la que se observó una mucosa congestiva e irregular, con patrón de los pliegues observados tortuosos, que daban la impresión de formas polipoideas por tramos y que orientó la toma de muestra para estudio histológico; el procedimiento provocó un sangrado digestivo bajo activo importante que comprometió la hemodinámica del paciente, generó su hospitalización para controlarlo y justificó la realización, 15 días después, de una colonoscopia en la que se definieron, desde el recto hasta el fondo del ciego y la protusión hacia la luz, formaciones violáceas rojizas tortuosas que no ocluían la luz colónica y que se extendían a todo lo largo del recto, y una formación polipoide pediculada, de más o menos 1cm en el ciego que, por histología, se definió como adenomatoso tubular. Se concluyó como várices de colon y pólipo de ciego (figura 1). A partir de este resultado se emprendió la búsqueda de su posible etiología. En la anamnesis se destacó la ausencia de consumo de alcohol, de enfermedad hepática, de cardiopatía y de cirugías abdominales como posibles causas.

Se comenzó un estudio general centrado en las pruebas bioquímicas de función hepática en sangre y análisis de serología viral para detectar virus de las hepatitis C y B, así como un ultrasonido abdominal, más medición del flujo esplenoportal; los resultados estuvieron dentro los parámetros normales. Cinco días más tarde se le realizó una endoscopia del tracto digestivo superior, sin evidencia de lesiones importantes, y días después una laparoscopia diagnóstica que describió

el hígado con discreto tinte anaranjado y formaciones venosas gruesas y tortuosas sobre la serosa, tanto de asa delgada como gruesa. Este examen se consideró como un hallazgo endoscópico de enfermedad hepática por depósito de grasa y várices intestinales. Por último, el estudio se dirigió a descartar anomalías vasculares y cardiopatía congestiva, para lo que se le realizó una angiotomografía, un electrocardiograma y un ecocardiograma que no revelaron resultados patológicos.

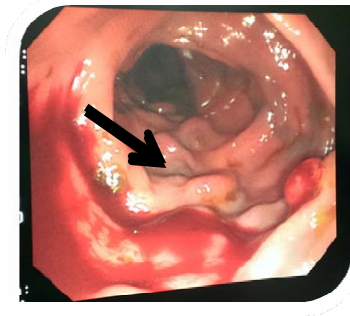


Figura 1. Imágenes de la colonoscopia del paciente en la que se aprecian las formaciones tortuosas violáceas así como un pólipo (flecha) que resultó hiperplásico por histología en el último estudio control

Después de un extensivo trabajo de diagnóstico se concluyó como várices colónicas de origen idiopático, se hicieron reajustes en su dieta y en su tratamiento medicamentoso y se logró controlar la anemia. Desde hace cuatro años se mantiene un seguimiento del paciente con colonoscopias y pruebas de función hepática en sangre que no han mostrado cambios importantes; desde el punto de vista clínico solo se queja de dolor ocasional abdominal tipo cólico difuso y leve que alivia espontáneamente, sin sangrado rectal evidente.

COMENTARIO FINAL

El tratamiento de las várices de colon secundarias a otras afecciones debe estar dirigido, principalmente, a la enfermedad que las provocó. En el presente informe de caso se comenta sobre várices de colon de origen idiopático, afección que es muy infrecuente. Lo principal en este caso es el control periódico del enfermo y estar al tanto de un posible sangramiento digestivo bajo; en caso de que ocurriera debe actuarse acorde a las normas de tratamiento.

AGRADECIMIENTOS

Agradecemos la colaboración de Ramón Mario Hernández Martín y Lorena Martí Cárdenas, alumnos de la carrera de Medicina de la Universidad de Ciencias Médicas "Dr. Serafín Ruiz de Zárate Ruiz" de Villa Clara, en la realización de esta investigación.

REFERENCIAS BIBLIOGRÁFICAS

1. Feldman M, Smith VM, Warner CG. Varices of the colon: report of three cases. JAMA. 1962; 179:729-730.

2. Gudjonsson H, Zeiler D, Gamelli RL, Kaye MD. Colonic varices: report of an unusual case diagnosed by radionuclide scanning, with review of the literature. *Gastroenterology*. 1986;91(6):1543-1547.
3. Atin V, Sabas JA, Cotano JR, Madariaga M, Galan D. Familial varices of the colon and small bowel. *International J Colorectal Dis* 1993;8: 4-8.
4. Hardy M, Barbin JY, Caroli J. Familial mesenteric hypertension. *Rev Med Chir Mal Foie*. 1967 Dec;42(6):237-246.
5. Schilling D, Maier M, Kohler B, Würmel W, Jakob P, Riemann JF. Idiopathic mesenteric varices causing lower gastrointestinal bleeding. *Eur J GastroenterolHepatol*. 1996;8(2):177-179.
6. Dina I, Braticevici CF. Idiopathic colonic varices: case report and review of literature. *Hepat Mon [Internet]*. 2014 [citado 12 Dic 2015];14(7):e18916. Disponible en: <http://www.ncbi.nlm.nih.gov/pmc/articles/PMC4139696/>
7. Grasso E, Sciolli L, Ravetta F, Pelloni A. A rare case of idiopathic colonic varices: case report and review of the literature. *Chirurgia*. 2012;25(2):111-114.
8. Krishna RP, Singh RK, Ghoshal UC. Recurrent lower gastrointestinal bleeding from idiopathic ileocolonic varices: a case report. *J Med Case Rep [Internet]*. 2010 [citado 12 Nov 2015];4:257. Disponible en: <http://jmedicalcasereports.biomedcentral.com/articles/10.1186/1752-1947-4-257>
9. Abraham-Igwe C, Patel R. Idiopathic colonic varices: a case report. *Endoscopy*. 2002;34(8):680.
10. Lopes LM, Ramada JM, Certo MG, Pereira PR, Soares JM, Ribeiro M, et al. Massive lower gastrointestinal bleeding from idiopathic ileocolonic varix: report of a case. *Dis Colon Rectum [Internet]*. 2006 [citado 15 Dic 2015];49(4):524-526. Disponible en: <http://www.ncbi.nlm.nih.gov/pubmed/16395635>

Recibido: 4-12-2015

Aprobado: 29-4-2016

Mario Orlando Hernández Cubas. Hospital Clínico Quirúrgico "Arnaldo Milián Castro". Avenida Hospital Nuevo e/ Doble Vía y Circunvalación. Santa Clara, Villa Clara, Cuba. Código Postal: 50200 Teléfono: (53)42270000 mariohc@infomed.sld.cu