

INFORME DE CASO

# Evisceración vaginal post histerectomía. Presentación de una paciente

Dr. Luis Capriles Chang<sup>1</sup>  
Dr. Eduardo Elías Díaz González<sup>2</sup>  
Dr. Manuel Valarezo Lainez<sup>3</sup>

## RESUMEN

La evisceración vaginal es una enfermedad poco frecuente que consiste en la salida de las asas intestinales por el orificio vaginal, generalmente después de una histerectomía. Se presenta una paciente histerectomizada por presentar fibromatosis uterina a la que se le diagnosticó evisceración vaginal; fue intervenida quirúrgicamente y evolucionó satisfactoriamente y sin ninguna complicación.

**DeCS:**  
HISTERECTOMIA  
COMPLICACIONES  
POSTOPERATORIAS /diagnóstico  
PROCEDIMIENTOS QUIRURGICOS  
OPERATIVOS

## SUMMARY

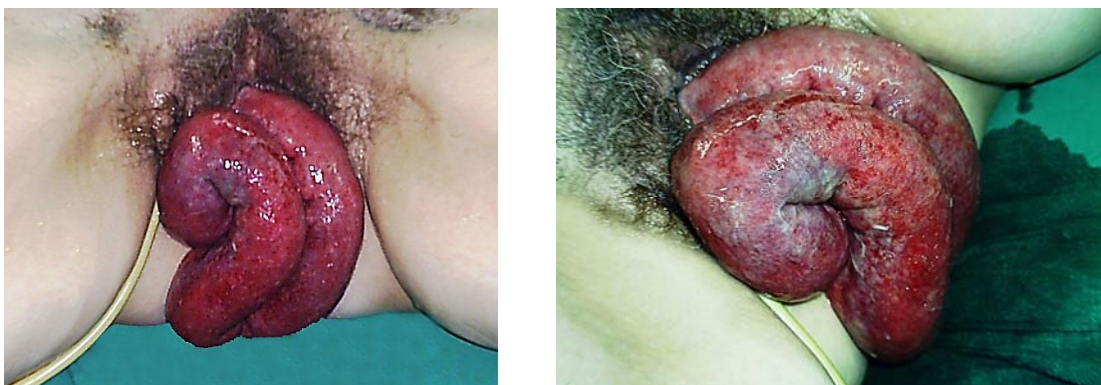
Vaginal evisceration is a rare disease that involves the passage of intestinal loops through the vaginal opening, usually after a hysterectomy. A patient that underwent hysterectomy for uterine fibromatosis and who was diagnosed with vaginal evisceration is presented. The patient underwent surgery and evolved successfully and without complications.

**MeSH:**  
HYSTERECTOMY  
POSTOPERATIVE  
COMPLICATIONS/diagnosis  
SURGICAL PROCEDURES, OPERATIVE

La evisceración vaginal es una enfermedad poco frecuente<sup>1-3</sup> que consiste en la salida de las asas intestinales -más frecuentemente las asas delgadas- por el orificio vaginal, generalmente después de una histerectomía<sup>1,4,5</sup> (ya sea por vía abdominal o vaginal) y que se debe a la debilidad que se presenta en el momento del cierre de la cúpula vaginal -otros factores que inciden en la debilidad de la cúpula vaginal son el coito traumático,<sup>6</sup> las instrumentaciones o los procesos que aumentan las presiones intra-abdominales<sup>6-8</sup> y, mayormente, se pueden dar espontáneamente; su diagnóstico es clínico y su tratamiento es quirúrgico-.

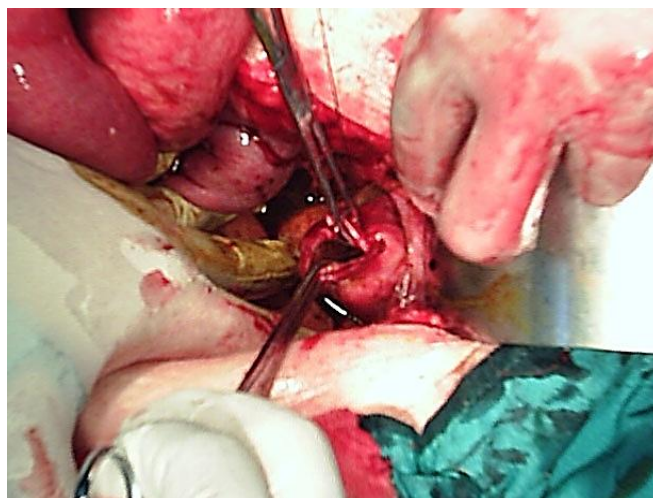
## PRESENTACIÓN DE LA PACIENTE

Paciente femenina de 42 años, con antecedentes de haber sido hysterectomizada desde hacía seis años por presentar fibromatosis uterina, que llegó al Cuerpo de Guardia porque presentaba un aumento de volumen que protruía por la vagina y refirió que lo presentó de forma aguda después de “un pequeño esfuerzo” -que no precisó- desde hacía aproximadamente 24 horas. Al examen físico se encontró una evisceración de asas delgadas por la vagina, de color oscuro y con punteado petequial en la mayoría de ellas (figura 1). Se le realizó una radiografía de abdomen simple y se observaron niveles hidroaéreos, se le efectuaron análisis sanguíneos pre-operatorios de urgencia y se diagnosticó como evisceración vaginal.

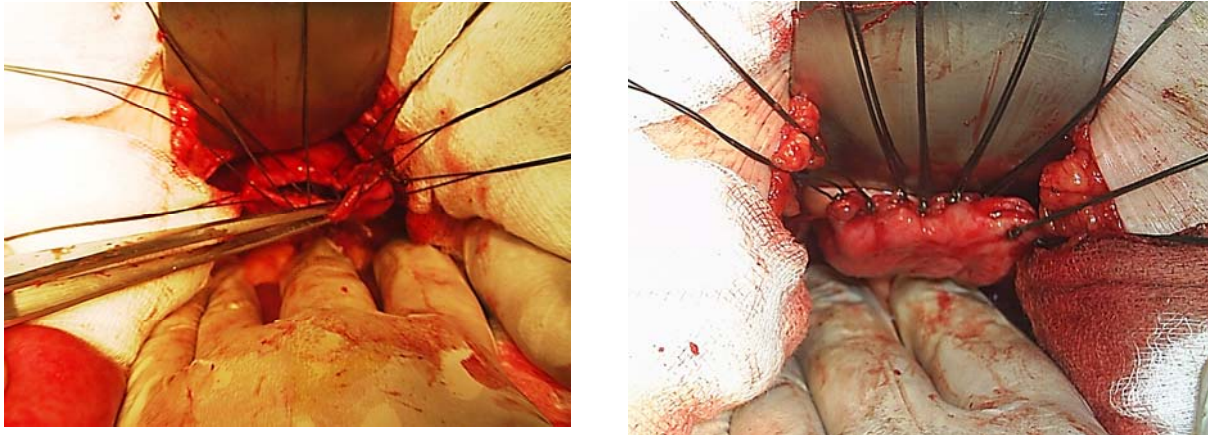


**Figura 1.** Se observaron las asas evisceradas que protruyen por el canal vaginal

Se realizaron una laparotomía exploradora y la reducción de las asas evisceradas, se encontró la cúpula vaginal abierta (figura 2) y se realizó un cierre primario con sutura no absorbible (figura 3), se exploró la cavidad y se encontraron viables las asas intestinales, por lo que se incorporaron a la cavidad abdominal -previo lavado de las mismas y del resto de la cavidad abdominal-; la paciente evolucionó satisfactoriamente y fue egresada sin ninguna complicación.



**Figura 2.** Se encontró una solución de continuidad de la cúpula vaginal



**Figura 3.** Se realizó el cierre primario de la cúpula vaginal con sutura no absorbible

## COMENTARIO FINAL

Esta enfermedad fue descrita por primera vez en 1901 por McGregor y, desde entonces, no llegan al centenar los casos descritos;<sup>9</sup> Croak y colaboradores, en una revisión de la literatura médica entre 1970 y 2001, identificaron 12 casos bien documentados.<sup>1</sup> Habitualmente presenta un antecedente quirúrgico previo -más frecuentemente la histerectomía por vía vaginal-, aunque también se presenta como complicación del abordaje abdominal.<sup>9,10</sup>

En cuanto a las alteraciones de la cúpula vaginal Somkuti identifica como factores favorecedores, entre otros, la infección postoperatoria, el hematoma, el coito precoz, la corticoterapia, la vaginoplastia previa y la maniobra de Valsalva.<sup>8,9</sup> Los objetivos de la intervención quirúrgica son la reducción intestinal, la eventual resección de las asas desvitalizadas y la reparación del defecto vaginal. No existe consenso en cuanto a la oportunidad de la reparación de la disfunción del suelo pelviano en el mismo acto quirúrgico o diferido; la decisión depende, en parte, de la viabilidad y la calidad de los tejidos: algunos optan por la reparación primaria<sup>3,4,6</sup> y otros autores en diferido, y argumentan, entre otros factores, que hay menor índice de infecciones.<sup>7-9</sup> En esta paciente se tomó la decisión de la reparación primaria del defecto y no ha presentado complicaciones en el seguimiento después de dos meses del tratamiento quirúrgico.

## REFERENCIAS BIBLIOGRÁFICAS

1. Croak AJ, Gebhart JB, Klingele CJ, Schroeder G, Lee RA, Podratz KC. Characteristics of patients with vaginal rupture and evisceration. *Obstet Gynecol.* 2007;103(3):572-6.
2. Ramirez PT, Klemer DP. Vaginal evisceration after hysterectomy: a literature review. *Obstet Gynecol Surv.* 2009;57(7):462-7.
3. Hur HC, Guido RS, Mansuria SM, Haacker MR, Sanfilippo JS, Lee TT. Incidence and patient characteristics of vaginal cuff dehiscence after different modes of hysterectomies. *J Minimally Invasive Gynecol.* 2007;14(3):311-7.

4. Adam S, Alomari O. Transvaginal bowel evisceration thirteen weeks after total abdominal hysterectomy. *J Obstet Gynaecol.* 2007;27(8):864-5.
5. Burkett AM, Cohn DE, Copeland LJ. Vaginal evisceration during intraperitoneal chemotherapy for advanced ovarian cancer. *Gynecol Oncol.* 2007;104(2):491-3.
6. Kim SM, Choi HS, Byun JS, Kim HR. Transvaginal evisceration after radical abdominal hysterectomy. *Gynecol Oncol.* 2002;85(3):543-4.
7. Karma JA, Wengert PA, Kerstein M. Vaginal evisceration. *South Med J.* 2005;88:355-6.
8. Dawlatly B, Lavie O, López A. Transvaginal evisceration of small bowel after radical hysterectomy and pelvic lymphadenectomy. *Gynecol Oncol.* 2009;73:165-6.
9. Francia Ramos L, Del Campo Abad R, García Sierra JC. Evisceración vaginal. Presentación de un nuevo caso y breve revisión de la literatura médica. *Arch Cir Gen Dig [Internet].* 2005 jun 02 [citado 6 nov 2011];17:[aprox. 3 p. ]. Disponible en: <http://cirugest.com/revista/2005/17/2005-06-02.htm>
10. Ginsberg DA, Rouner ES, Raz S. Vaginal evisceration. *Urology.* 2008;51:128.

## DE LOS AUTORES

1. Especialista de I Grado en Cirugía General. Profesor Instructor de la Universidad de Ciencias Médicas "Dr. Serafín Ruiz de Zárate Ruiz" de Villa Clara.
2. Master en Urgencias Médicas. Especialista de I Grado en Cirugía General. Profesor Instructor de la Universidad de Ciencias Médicas "Dr. Serafín Ruiz de Zárate Ruiz" de Villa Clara.
3. Especialista de I Grado en Medicina General Integral. Residente de cuarto año de Cirugía General. E-mail: [dr\\_valarezo@yahoo.com](mailto:dr_valarezo@yahoo.com).