

Reunión Clínico-Patológica. Servicios Médicos

Carcinoma anaplásico del tiroides

RESUMEN

Paciente femenina de 44 años de edad con una masa palpable en mama derecha, adenopatías supraclaviculares y tumor en la glándula suprarrenal izquierda que ingresó y evolucionó desfavorablemente; estaba hipotensa y con dolor abdominal a pesar de los analgésicos, además comenzó con episodios de desorientación. Al octavo día de su ingreso comenzó con sudoración profusa y toma marcada del estado general y fue necesario localizar a la guardia médica; al llegar al lecho la enferma cae en paro cardiorrespiratorio y, a pesar de las medidas de reanimación cardiopulmonar, la paciente fue declarada fallecida. En la necropsia se constató como causa básica de la muerte un carcinoma anaplásico del tiroides con múltiples metástasis a sistemas y órganos.

DeCS:

NEOPLASIAS DE LA
TIROIDES/complicaciones
METASTASIS DE LA NEOPLASIA
INSUFICIENCIA CARDIACA
INSUFICIENCIA RESPIRATORIA

SUMMARY

Female patient, 44 years of age, with a palpable mass in the right breast, supraclavicular lymph nodes and tumor in the left adrenal gland. She was admitted to hospital and evolved unfavorably. She was hypotensive, with abdominal pain despite painkillers. She also began with episodes of disorientation. At the eleventh day of admission she started sweating profusely and showed marked deterioration of the general condition. It was necessary to call the doctor on guard duty. When arriving to bed, the patient had a cardiac arrest and, despite resuscitation measures, the patient was declared deceased. With the necropsy, it was found, as the underlying cause of death, an anaplastic thyroid carcinoma with multiple metastases to organ and systems.

MeSH:

THYROID NEOPLASMS/complications
NEOPLASM METASTASIS
HEART FAILURE
RESPIRATORY INSUFFICIEN

PRESENTACIÓN DEL CASO

Datos generales:

Paciente femenina de 44 años de edad con antecedentes de hipertensión arterial para lo que llevaba tratamiento con atenolol (½tab/d) y clortalidona (1tab/d). Hace aproximadamente un mes comenzó con un dolor abdominal difuso persistente -acompañado de pérdida de peso de más ó menos 10 libras en este período-, anorexia y toma del estado general; una semana antes del ingreso hospitalario se notó una masa palpable en la mama derecha. Se le realizaron algunos exámenes en la Atención Primaria de Salud:

Ultrasonido (US) abdominal: vesícula pobremente distendida que no se visualiza adecuadamente, hígado de ecogenicidad uniforme sin alteraciones, área pancreática y bazo normales. Ambos riñones de tamaño normal con buena relación córtico medular, sin dilatación de cavidades ni litiasis; por encima del polo superior del riñón izquierdo, en íntimo contacto con él, se aprecia una imagen nodular de contornos bien delimitados, hipo-ecogénica, de 5x5cm. Se sugiere tomografía axial computadorizada (TAC) renal y suprarrenal.

TAC de abdomen: llama la atención la glándula suprarrenal derecha de 5x2.5cm, con pequeñas calcificaciones centrales, sus contornos son bien definidos. La glándula suprarrenal izquierda mide 8x4.9cm, sin calcificaciones, e impresiona mantener la anatomía de la médula y la corteza, de contornos bien definidos, que provoca desplazamiento del riñón izquierdo hacia abajo; este último con características normales. Los segmentos estudiados de hígado, bazo, riñón derecho y páncreas fueron normales.

Ingresó en una sala de Medicina Interna del hospital con el diagnóstico de tumor suprarrenal. En el examen físico realizado para confeccionar la historia clínica se detectó una masa de consistencia pétreo en la mama derecha, en el cuadrante inferior externo, de aproximadamente 1cm de diámetro. Durante los primeros cuatro días del ingreso su evolución fue estable, aunque mantenía el dolor abdominal difuso que había ganado en intensidad y le dificultaba conciliar el sueño; se recoge además el antecedente de un período de constipación de aproximadamente 25 días.

Resultados de complementarios:

Hemoglobina: 11.6g/l

Hematocrito: 0.39vol%

Glicemia: 4.27mmol/l

Urea: 8.7mosm/l

Creatinina: 47micromol/l

Transaminasa glutámico-pirúvica (TGP): 21.3u/l

Transaminasa glutámico-oxaloacética (TGO): 13.7u/l

Colesterol: 3.82mmol/l

Triglicéridos: 1.76mmol/l

Lipoproteínas de muy baja densidad (VLDL): 0.80

Proteínas totales: 69.3, albúmina: 41, globulinas: 28

Al cuarto día del ingreso comenzó a presentar astenia marcada y, aunque era difuso, aumento del dolor abdominal a pesar de que se encontraba bajo la administración de analgésicos -espasmoforte y tramadol-; además, aparecieron cifras bajas de tensión arterial -90/60mmHg y de 80/40mmHg- en varias ocasiones, lo que motivó que fuera valorada por la guardia médica.

Se realizó un US de mamas: mama derecha -a nivel del cuadrante inferior externo-: se observa una imagen hipoecogénica redondeada que mide 12.5x14mm con su centro a la piel de 11.5mm; mama izquierda: de características normales, sin nódulos.

En la Consulta de Mama se le sugirió biopsia por aspiración con aguja fina de la lesión, pero fue no útil para el diagnóstico. La paciente evolucionó desfavorablemente, estaba hipotensa y con dolor abdominal a pesar de los analgésicos; además, comenzó con episodios de desorientación. Al examen físico se detectó adenomegalia supraclavicular izquierda y se indicó un US de partes blandas: la paciente no cooperó con la realización de este examen, se intentó realizar este estudio con la enferma sentada y se apreció una imagen compleja predominantemente ecogénica de contornos regulares a nivel de la región infraclavicular izquierda de 26x26mm de diámetro, en íntimo contacto con las estructuras vasculares del cuello y acompañada de otras lesiones de este lado y

también de la región latero cervical izquierda; la mayor de este lado de 17mm. Debe valorarse la posibilidad de adenopatía de etiología no inflamatoria. Al onceno día de su ingreso comenzó con sudoración profusa y toma marcada del estado general y fue necesario localizar a la guardia médica; al llegar al lecho la enferma cae en paro cardiorespiratorio y, a pesar de las medidas de reanimación cardiopulmonar, la paciente fue declarada fallecida.

DISCUSIÓN CLÍNICA

Dr. Leonel Valdés Leiva
Especialista de I Grado en Medicina General Integral
Residente de 1^{er} año de Medicina Interna

La discusión debe centrarse en causas de adenomegalias y tumores suprarrenales, debe dividirse en tumorales metastásicas o primarias. Opino que la de más probabilidad diagnóstica pudiera ser un linfoma, específicamente la enfermedad de Hodgkin, por las manifestaciones clínicas del paciente. Dentro de las probables causas de adenopatías metastásicas hay que tener en cuenta el carcinoma de mama, pero consideramos que en esta paciente, a pesar de la masa que se plantea en la mama, este no sea el diagnóstico y sí un carcinoma adrenal que, sabemos, tiene su sello diagnóstico en la presencia de metástasis.

Dra. Martha Pérez de Alejo Rodríguez
Especialista de I y II Grados en Medicina Interna
Master en Educación Médica Superior
Profesora Auxiliar de la Universidad de Ciencias Médicas "Dr. Serafín Ruiz de Zárate Ruiz" de Villa Clara

Después de haber escuchado el comentario de mis colegas sobre esta paciente de 44 años me gustaría discutirlo a partir de la evaluación de la TAC de abdomen, en la que llama la atención la glándula suprarrenal derecha que mide 5x2.5cm, con pequeñas calcificaciones centrales y con sus contornos bien definidos. Hay que pensar en la posibilidad de un tumor de suprarrenal metastático (la mama -por los antecedentes- sería el origen en primer orden a descartar); no obstante, la posibilidad de un tumor primario de suprarrenal es planteable pues existen tumores no funcionantes. No descartamos del todo, y estamos de acuerdo, con los que han expresado el linfoma no Hodgkin de alto grado.

Dr. Pedro Omar Casuso
Especialista de I y II Grados en Medicina Interna

Por los datos aportados sobre esta paciente se debe tener presente la posibilidad de un linfoma que explicaría las adenopatías. Dentro de éstos se pudiera plantear una variedad muy agresiva como el de linfocitos T, que provoca toma sistémica y fallo de varios órganos, lo que pudo haber dado al traste con su vida. Finalmente, me gustaría plantear la posibilidad de un tromboembolismo pulmonar que la llevara a la insuficiencia respiratoria aguda como causa de la muerte.

INFORME FINAL. DEPARTAMENTO ANATOMÍA PATOLÓGICA

- 1. Dr. Noel Ernesto Pedraza Alonso. Especialista de I Grado en Anatomía Patológica. Profesor Instructor de la Universidad de Ciencias Médicas "Dr. Serafín Ruiz de Zárate Ruiz" de Villa Clara**
- 2. Dra. Arlettis Ferrer Pérez. Especialista de I Grado en Medicina General Integral. Residente de 2do año Anatomía Patológica. Profesora Instructora de la Universidad de Ciencias Médicas "Dr. Serafín Ruiz de Zárate Ruiz" de Villa Clara**
- 3. Dra. Betty Falcón Alonso. Especialista de I Grado en Medicina General Integral. Residente de 2do año Anatomía Patológica.**

Carcinoma anaplásico del tiroides

Aunque infrecuente en la práctica clínica resulta de extraordinario interés dado su comportamiento agresivo y mal pronóstico. Es un tumor originado del folículo tiroideo que puede desarrollarse de un tumor papilar o folicular y está constituido por células grandes que, en la mayoría de los casos, adoptan un patrón sarcomatoide. Usualmente, para el momento del diagnóstico, están en estadios avanzados; la sobrevida es pobre (seis meses), solo un 10% sobreviven cinco años. Los pacientes mueren a consecuencia del crecimiento infiltrativo del tumor. Se trata de un carcinoma indiferenciado; crece muy rápidamente, con alto grado de malignidad. Las pruebas de la función tiroidea suelen ser normales. Representa solo del 10% - 25% de todos los cánceres tiroideos y es más común en mujeres que en hombres.

Patrones morfológicos (pueden coexistir los patrones)

- Células fusiformes
- Células gigantes
- Áreas de aspecto epidermoide

Inmunohitoquímica

- Queratina positiva (origen epitelial)
- Tiroglobulina inmunoreactiva (confinado a las áreas con diferenciación papilar o folicular)
- Antígeno carcinoembrionario inmunoreactivo (en las áreas con diferenciación epidermoide)

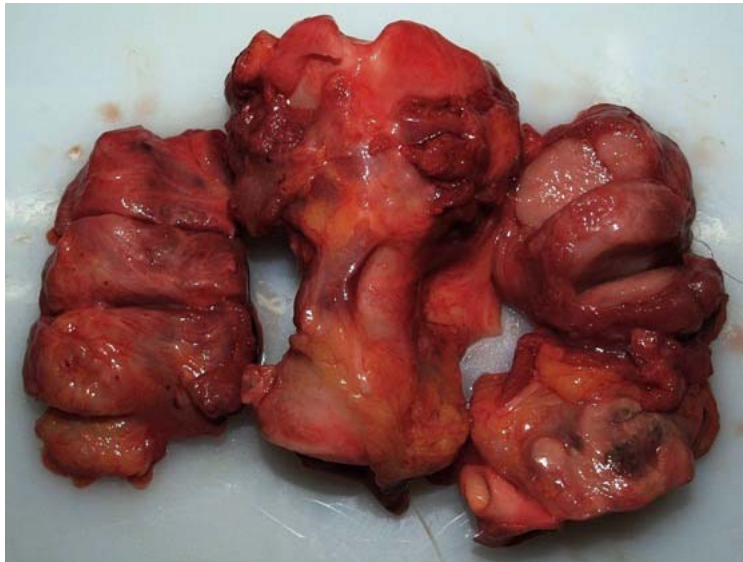
CONCLUSIONES FINALES

Al realizar la necropsia los hallazgos más importantes para el diagnóstico fueron: infiltración a varios órganos por células epiteliales pleomórficas indiferenciadas de aspecto sarcomatoide con alto índice mitótico, pérdida de patrones clásicos de lesiones tiroideas y necrosis; se observaron remanentes del origen en la glándula tiroidea.

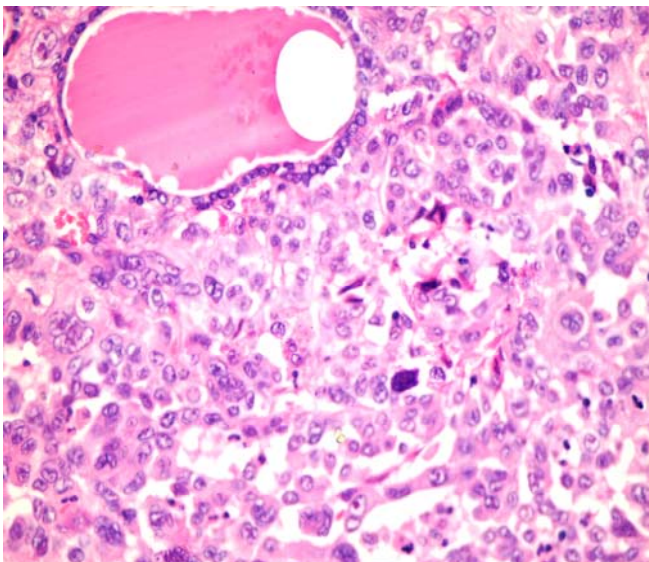
Conclusión Anatomopatológica:

- Causa directa de muerte: insuficiencia cardio-respiratoria aguda
- Causa intermedia de muerte: infiltración tumoral a vías áreas superiores y miocardio
- Causa básica de muerte: carcinoma anaplásico de tiroides con infiltración difusa de la glándula y tejidos blandos del cuello, con metástasis a múltiples sistemas y órganos.

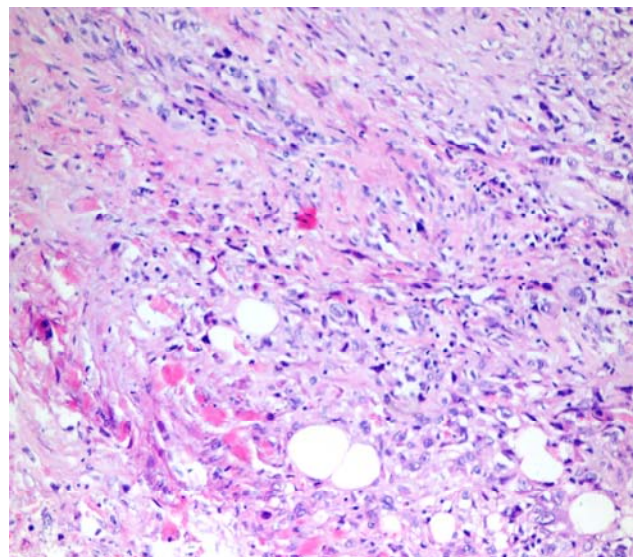
Clasificación patológica p (T4b,N1b,M1) Estadio IVc



Glándula tiroides. Aspecto macroscópico con aumento tumoral de ambos lóbulos



Glándula tiroides con infiltración por tumor anaplásico y folículo tiroideo con coloide espeso de bordes festoneados. H/E 40X



Miocardio con infiltración por tumor anaplásico del tiroide. H/E 40X