

INFORME DE CASO

Nefropatía crónica grado 5 multicomplicada secundaria a hiperoxaluria primaria. Valor del diagnóstico etiológico

Dr. Rafael Enrique Cruz Abascal¹, Dr. Erasmus Taolo², Dr. Rafael Luis Pino Pichs³

¹Hospital Clínico Quirúrgico “Arnaldo Milián Castro”, Santa Clara, Villa Clara, Cuba

²Princess Marina Hospital, Gaborone, Botswana

³Hospital Municipal de Cumanayagua, Cienfuegos, Cuba

RESUMEN

Se presenta un paciente joven, de origen africano, con historia previa de litiasis renal constatada a la edad de 10 años e infecciones recurrentes del tracto urinario y una pielonefritis aguda grave; siete años después arribó al estadio 5 de la enfermedad renal crónica sin seguimiento nefrológico. Inició terapia con diálisis peritoneal automatizada y más tarde hemodiálisis. Recibió trasplante renal de donador vivo emparentado que fracasó al décimo día en el contexto de un rechazo mediado por anticuerpos y la evidencia de cristales de oxalato de calcio a nivel del parénquima renal y en los espacios urinarios que confirmaba el diagnóstico de hiperoxaluria primaria. Reincorporado a hemodiálisis periódica se expone a un injerto hepático donado por otra hermana, con adecuada recuperación. Se admite a los cuatro meses por sepsis, absceso gigante de la pared abdominal anterior, infarto cerebral, choque y muerte. Es importante establecer el diagnóstico etiológico de la nefropatía subyacente a fin de decidir la pauta terapéutica adecuada.

Palabras clave: fallo renal crónico; hiperoxaluria primaria

ABSTRACT

A young patient of African origin is presented, with previous history of urinary calculi observed at the age of 10 years and recurrent urinary tract infections and severe acute pyelonephritis; seven years later he arrived at stage 5 of the chronic kidney disease without nephrology monitoring. He started therapy with automated peritoneal dialysis and then hemodialysis. He received renal transplant of alive related donor that failed the tenth day in the context mediated by antibody rejection and evidence of crystals of calcium oxalate in the renal parenchyma and urinary spaces that confirmed the diagnosis of primary hyperoxaluria. Returned to periodical hemodialysis, he is exposed to a liver graft donated by another sister, with adequate recovery. He was admitted at four months for sepsis, giant abscess of the anterior abdominal wall, cerebral infarction, shock and death. It is important to establish the etiological diagnosis of the underlying nephropathy to decide the appropriate treatment of therapy.

Key words: kidney failure, chronic; hyperoxaluria, primary

INTRODUCCIÓN

La hiperoxaluria primaria (HOP) es una alteración metabólica de aparición poco frecuente. Constituye un grupo de trastornos autosómicos recesivos que implican la superproducción de oxalato en forma de sal de calcio, que es un producto terminal del metabolismo humano, altamente insoluble, que se excreta, casi totalmente, por el riñón y tiende a cristalizarse en los túbulos.¹

Su incidencia anual ronda entre 0,11-0,26/100 000 nacimientos y la prevalencia aproximada es de 1-2,9/1 000 000 de personas. El tiempo entre la aparición de las manifestaciones clínicas y el diagnóstico suele ser, como promedio, de 3,4 años y solo un 30% se diagnostica precozmente, de manera que la mayoría de los pacientes evolucionan a formas avanzadas de la enfermedad, con depósitos universales de oxalato, que incluyen el sistema cardiovascular y, por consiguiente, el pronóstico es desfavorable y la muerte temprana; el 20% de los individuos formadores de cálculos padecen HOP.²

La patogenia de la enfermedad radica en la existencia de un defecto enzimático situado en el peroxisoma del hepatocito que aumenta la conversión de glioxilato a oxalato poco soluble. El gen afectado en la tipo 1, que es la forma más frecuente, es el AGXT, que se encuentra situado en el cromosoma 2q36-37 y que corresponde a la enzima alanina-glioxilatoaminotransferasa (proteína de 43 kDa), que necesita de la vitamina B₆ (piridoxina) para su adecuado funcionamiento. Se describen tres tipos de HOP: tipo 1, 2 y 3.³⁻⁶

El único tratamiento realizado con éxito en estos pacientes consiste en el trasplante hepático (TH), o el hepatorenal, que pueda suplir la actividad enzimática y la función renal, respectivamente, dada la aparición temprana de recurrencias en el trasplante renal (TR) cuando no se logra remplazar el hígado primero o al mismo tiempo que el riñón.⁷⁻¹⁰

PRESENTACIÓN DEL CASO

Paciente masculino de origen africano, de 21 años de edad, de hábito externo leptosómico, con historia de padecer litiasis renal detectada a la edad de 10 años, infecciones del tracto urinario frecuentes y, en una ocasión, pielonefritis aguda grave tributaria de terapia antimicrobiana parenteral, que evolucionó a etapas avanzadas de la enfermedad renal crónica (ERC), sin seguimiento nefrológico, hasta arribar al grado 5 a los 17 años. Por motivos de su enfermedad asistió al Princess Marina Hospital, en Gaborone, Botswana; el Especialista en Nefrología indicó que fuera incorporado a la terapia sustitutiva renal (TSR) en la modalidad de diálisis peritoneal automatizada. No se recogieron antecedentes de bajo peso al nacer, hipertensión arterial u otro proceso morboso relacionado o no con la etiología de la ERC.

Su comportamiento evolutivo en la diálisis de mantenimiento estuvo marcado por tres episodios de peritonitis bacteriana con respuesta adecuada al tratamiento antimicrobiano; no obstante, al tercer año se evidenció un fallo mixto de membrana que le confería una marcada debilidad general, pérdida de apetito,

malnutrición por defecto, estado nauseoso, empeoramiento de la anemia, edemas de mediana intensidad y niveles de creatinina que sobrepasaban los 1 200micromol/l y de urea de 36mmol/l, para una intensidad de filtración glomerular inferior a $8\text{ml}/\text{min} \times 1,73\text{m}^2$ de superficie corporal (sc), lo que suponía la pertinencia de elegir otro método más efectivo de TSR, en este caso, la hemodiálisis periódica, a razón de tres sesiones por semana, 3,45 horas cada una, según el cálculo promedio de la dosis de diálisis estimada ($e\text{KT}/V=1,2$).

Se mantuvo así por un período de seis meses, fecha en que fue sometido (en la India) a TR de donador vivo emparentado (hermana), genéticamente haploidénticos.

El seguimiento postinjerto inmediato evidenciaba una recuperación funcional adecuada al tercer día (T_3), con mejoría de la creatinina sérica del 85%, así como de otros marcadores funcionales, e incremento del volumen urinario (superior a 2 850ml/día); en la ecografía con efecto Doppler se apreciaba un registro circulatorio arterial y venoso, tanto extra como intrarrenal, con índices de resistencia normales.

No se precisaron complicaciones derivadas de la intervención quirúrgica ni clínicas hasta el T_{10} , fecha en que se detectaron un incremento sostenido de los niveles séricos de creatinina, urea y potasio y acidosis metabólica, además de una reducción sustancial del volumen urinario que requerían, para su control, tratamiento hemodialítico de urgencia. Tal situación, al descartarse un proceso obstructivo de la vía urinaria del injerto y su infección, impuso la necesidad de una biopsia, a fin de determinar la naturaleza de la citada disfunción y actuar en consecuencia. El estudio histológico mostraba un rechazo mediado por anticuerpos C4d positivo y depósitos de oxalato de calcio en el espacio urinario y en el tejido renal. A pesar de las medidas terapéuticas adoptadas no se logró restablecer la función del injerto y se reincorporó el paciente a la TSR de mantenimiento tres veces por semana.

Al considerar que la causa de la ERC obedecía a una HOP se le comunicó a los familiares del paciente la necesidad de un TH con la finalidad de evitar la progresión de la enfermedad metabólica y la consecuente repercusión sobre otros órganos y sistemas, así como también la opción de poder llevar a efectos un segundo TR, sin peligro de recidiva de la enfermedad originaria sobre este. Cinco meses más tarde se efectuó el TH segmentario, donado por otra hermana, con recuperación inmediata, ausencia de complicaciones y regeneración progresiva del órgano. Su tratamiento consistía en: mofetilmicofenolato -1gr cada 12 horas-, tacrolimus -3mg cada 12 horas-, gluconato de calcio -600mg en las comidas del día-, vitamina B1 -20mg- y piridoxina -25mg- en almuerzo y comida-, sulfato ferroso -400mg por día-, ácido fólico -5mg por día-, vitamina C -100mg por día-, eritropoyetina -2 000 unidades tres veces por semana- y nifedipina XL[®] -60mg por día (dosis única)-.

Su decursar por la hemodiálisis exhibía estabilidad a pesar de constatarse, clínicamente, un estado nutricional inadecuado, con un índice de masa corporal (IMC) de $13,4\text{Kg}/\text{m}^2$ sc.

Cuatro meses posteriores al TH se decidió su admisión hospitalaria en el Princess Marina Hospital, en la Sala de Nefrología, por aquejar malestar general, febrícula persistente -en ocasiones fiebre de 38,7°C-, debilidad, inapetencia, náuseas y sensación de pesantez abdominal, más marcada hacia el hemiabdomen inferior en posición de pie.

El examen físico revelaba (al ingreso): mucosas hipocoloreadas y húmedas; aparato respiratorio: murmullo vesicular disminuido en la base izquierda, no estertores, frecuencia respiratoria (FR) de 20xminuto; aparato cardiovascular: ruidos cardíacos rítmicos, no soplos, no roce pericárdico, tensión arterial (TA) de 118/75mmHg y frecuencia cardíaca (FC) de 88xminuto; abdomen ligeramente abombado, suave, depresible, sensible a la palpación en hemiabdomen inferior, riñón trasplantado de consistencia firme y tamaño normal, no visceromegalia, no edema periférico y sistema nervioso central (SNC): paciente alerta, somnoliento, cooperativo, discreto déficit neurológico focal (hemiparesia izquierda), no signos meníngeos. Se indicó resonancia magnética nuclear (RMN) de cráneo.

Los procedimientos diagnósticos efectuados mostraron:

Hemoglobina: 9,5g/l

Hematocrito: 028vol%

Velocidad de sedimentación globular (VSG): 77xminutos

Leucocitos: 12 000xmm³, con predominio de neutrófilos: 87%, plaquetas: 133x10⁹/l

Creatinina y urea (predialíticas): 854micromol/l y 17,5mmol/l, respectivamente

Proteínas totales: 68g/l

Albúmina: 39g/l

Calcio: 2,33meq/l

Fósforo: 107meq/l

Ácido úrico: 389mmol/l

Colesterol: 4,8mmol/l

Triglicéridos: 1,34mmol/l

Enzimas hepáticas normales: GGT: 43UI, AST: 18UI, ALT: 13UI

Fosfatasa alcalina: 122UI/l

Bilirrubina total: 9µmmol/l

El estudio ecográfico abdominal (al segundo día de admisión) describía: hígado de ecotextura uniforme, sin dilatación de vías biliares extra ni intrahepáticas, bazo discretamente aumentado de tamaño, páncreas de aspecto normal, riñones nativos hiperecogénicos, atróficos, sin diferenciación córtico-medular, aorta y cava de calibres normales en su trayecto abdominal. Riñón trasplantado en la fosa ilíaca derecha con marcada ecogenicidad, mal perfundido, colección localizada hacia el hilio que medía 3cm de diámetro con contenido de aspecto homogéneo, sin precisarse detritus en su interior, que se comunicaba con la pared abdominal anterior en toda su extensión.

La resonancia magnética nuclear (RMN) abdominal (figuras 1 y 2) y la de cráneo (figura 3) se realizaron al tercer día de admisión.

Con la correlación ultrasonográfica y de la RMN abdominal se solicitó la valoración del Especialista de Cirugía. Se puncionó el abdomen en un sitio de drenaje cicatrizado del TH y se obtuvo un líquido espeso purulento que, a la incisión de la piel, emanaba espontáneamente. Se coleccionaron 2 355ml con crecimiento de *Staphylococcus aureus* sensible a vancomicina, antimicrobiano que se prescribió al drenar el absceso.

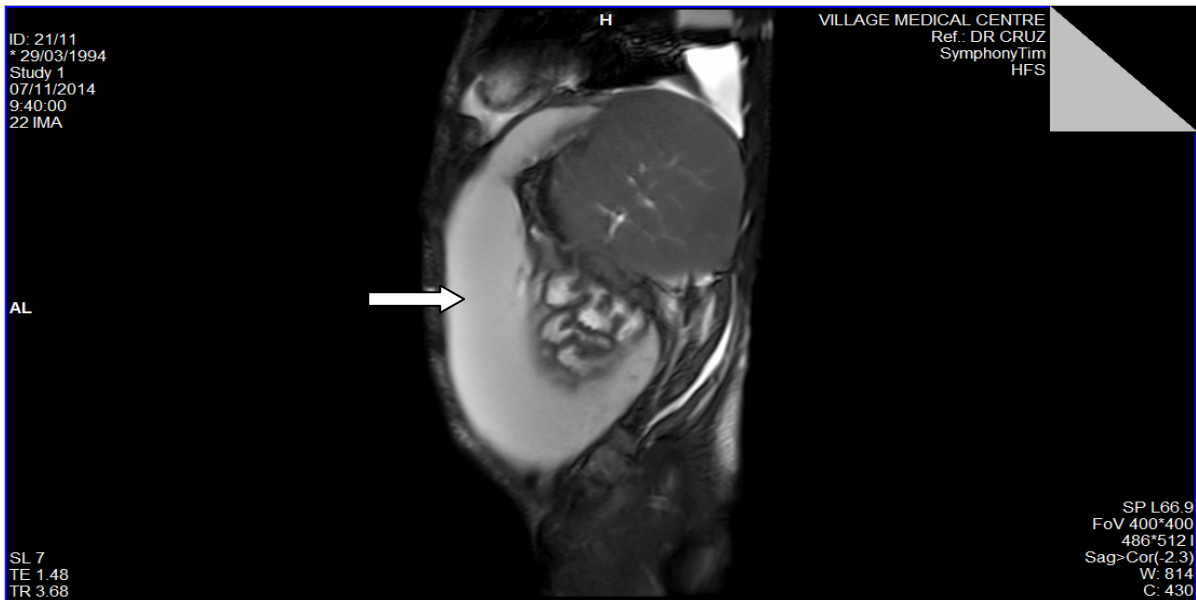

Figura 1. Resonancia magnética nuclear abdominal en posición lateral izquierda. Derrame pleural izquierdo, segmento de hígado regenerado de aspecto normal, gruesa colección no tabicada que ocupa la pared abdominal anterior de seis a 10cm como promedio (flecha)

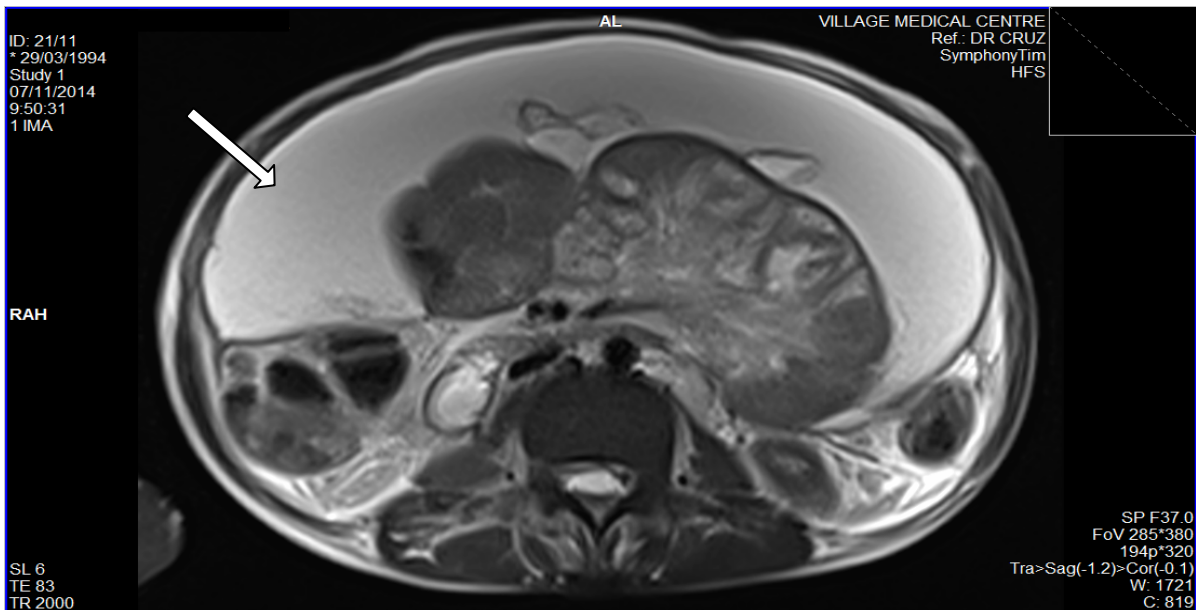


Figura 2. Resonancia magnética nuclear abdominal en posición supina: moderada ascitis, ligera esplenomegalia, injerto renal en fosa ilíaca derecha con colección fluida no tabicada, adyacente al sistema excretor de 6,3x4,9cm, con comunicación extensa de la pared abdominal anterior de seis a 10cm de grosor como promedio (flecha). Riñones nativos atróficos

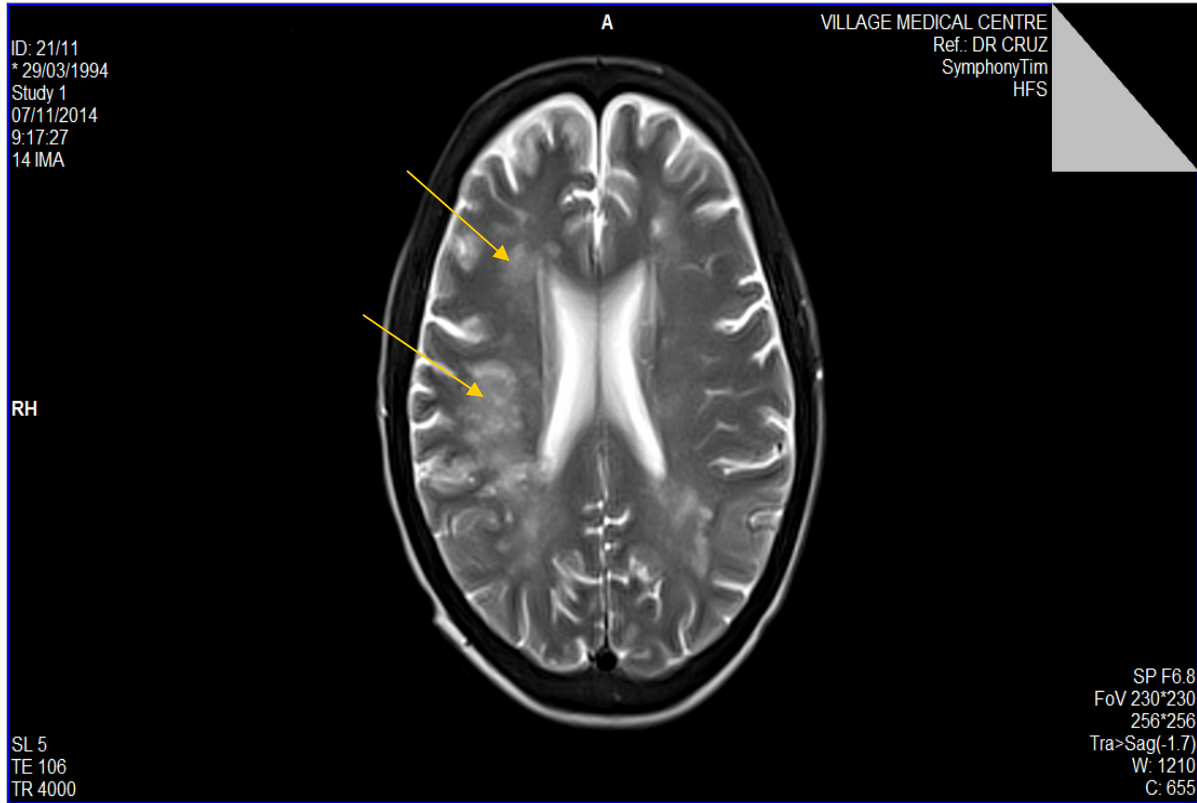


Figura 3. Resonancia magnética nuclear de cráneo: infarto cerebral agudo de la región frontoparietal derecha (área de Watershed) -flechas-. Cambios isquémicos crónicos de pequeños vasos de la sustancia blanca periventricular frontal y parietal, centrum semiovale, y de ambos ganglios basales

El seguimiento en sala, a partir del cuarto día de ingresado, mostraba un evidente deterioro físico y hemodinámico en progresión que le confería al paciente un estado de postración y letargia, de disartria y de persistencia de discreta hemiparesia izquierda. Se mostraba poco cooperativo, hipotenso (choque séptico persistente sin respuesta a fármacos vasopresores), con polipnea superficial y alteración marcada de los parámetros hemogasométricos, metabólicos y de la coagulación, con requerimientos de ventilación mecánica e imposibilidad de efectuar hemodiálisis. Fue trasladado a la Unidad de Cuidados Intensivos, en la que falleció al sexto día por fracaso múltiple de órganos.

COMENTARIO FINAL

La presentación de este caso permite reflexionar en torno al valor de identificar la enfermedad causal de la nefropatía crónica originaria, que no siempre muestra un cuadro clínico florido y a que, en muchas ocasiones, no se recoge una historia amplia del proceso morboso en cuestión ni de la implicación de miembros de la familia, sino más bien de un curso evolutivo abigarrado o no bien definido pues, al interrogar a pacientes y familiares, no se obtienen datos anamnésticos de peso para encausar el posible diagnóstico etiológico a un nivel inferencial. Es por eso

que, en casos como este, se hace necesario profundizar más en las investigaciones a fin de arribar a una aproximación diagnóstica que permita plantear pautas terapéuticas con un enfoque integral, dirigido a enfrentar con éxito la relación riesgo-beneficio y ofrecerle la posibilidad de lograr una mejor calidad de vida que si se dejara evolucionar la enfermedad sin adoptar otro tipo de conducta.

En este caso, al hacer un análisis retrospectivo de la forma de presentación de la enfermedad, no se tuvo en cuenta la edad temprana en que se presentó la litiasis renal ni se profundizó en otras investigaciones como la biopsia de médula ósea y los estudios bioquímicos y genéticos y de biología molecular (o ambos) que permitieran concluir que la caracterización de la ERC subyacía en la hiperoxaluria primaria y, por consiguiente, su manejo fue de manera iatrógena, con exposición y riesgo para la vida del receptor y de los familiares que donaron sus órganos.

REFERENCIAS BIBLIOGRÁFICAS

1. Mulay SR, Kulkarni OP, Rupanagudi KV, Migliorini A, Darisipudi MN, Vilaysane A, et al. Calcium oxalate crystals induce renal inflammation by NLRP3-mediated IL-1 β secretion. *J Clin Invest* [Internet]. 2013 [citado 12 Abr 2015]; 123(1):236-46. Disponible en: <http://www.ncbi.nlm.nih.gov/pubmed/23221343>
2. Scales CD, Smith AC, Hanley JM, Saigal CS. Prevalence of kidney stones in the United States. *Eur Urol* [Internet]. 2012 [citado 12 Abr 2015];62(1):160-5. Disponible en: <http://www.ncbi.nlm.nih.gov/pubmed/22498635>
3. Martín M, Martín Reyes G, Torres de Rueda A, Toledo Rojas R, Jironda C, García I, et al. Hiperoxaluria primaria de diagnóstico tardío en paciente joven con insuficiencia renal crónica avanzada. *Nefrología (Madrid)*[Internet]. 2011 [citado 12 Abr 2015];31(2):227-9. Disponible en: <http://www.revistanefrologia.com/es-publicacion-nefrologia-articulo-hiperoxaluria-primaria-diagnostico-tardio-paciente-joven-con-insuficiencia-renal-cronica-X021169951105154X>
4. Bhasin B, Ürekli HM, Atta MG. Primary and secondary hyperoxaluria: understanding the enigma. *World J Nephrol* [Internet]. 2015 [citado 12 Abr 2015];4(2):235-44. Disponible en: <http://www.ncbi.nlm.nih.gov/pubmed/25949937>
5. Belostotsky R, Pitt JJ, Frishberg Y. Primary hyperoxaluria type III--a model for studying perturbations in glyoxylate metabolism. *J Mol Med (Berl)* [Internet]. 2012 [citado 22 Abr 2015];90(12):1497-1504. Disponible en: <http://www.ncbi.nlm.nih.gov/pubmed/22729392>
6. Cochat P, Hulton SA, Acquaviva C, Danpure CJ, Daudon M, De Marchi M, et al. Primary hyperoxaluria Type 1: indications for screening and guidance for diagnosis and treatment. *Nephrol Dial Transplant* [Internet]. 2012 [citado 12 Abr 2015];27(5):1729-36. Disponible en: <http://www.ncbi.nlm.nih.gov/pubmed/22547750>
7. Hoppe B. An update on primary hyperoxaluria. *Nat Rev Nephrol* [Internet]. 2012 [citado 12 Abr 2015];8(8):467-75. Disponible en: <http://www.ncbi.nlm.nih.gov/pubmed/22688746>
8. Bollée G, Cochat P, Daudon M. Recurrence of crystalline nephropathy after kidney transplantation in APRT deficiency and primary hyperoxaluria. *Can J Kidney Health Dis* [Internet]. 2015 [citado 25 Mar 2016];2:31. Disponible en: <http://www.ncbi.nlm.nih.gov/pubmed/26380104>

9. Hori T, Egawa H, Kaido T, Ogawa K, Uemoto S. Liver transplantation for primary hyperoxaluria type 1: a single-center experience during two decades in Japan. World J Surg [Internet]. 2013 [citado 12 Abr 2015];37(3):688-93. Disponible en: <http://www.ncbi.nlm.nih.gov/pubmed/23188539>
10. Nair P, Al-Otaibi T, Nampoory N, Al-Qabandi W, Said T, Halim MA, Gheith O. Combined liver and kidney transplantation in primary hyperoxaluria: a report of three cases and review of the literature. Saudi J Kidney Dis Transpl [Internet]. 2013 [citado 12 Nov 2015];24(5):969-75. Disponible en: <http://www.ncbi.nlm.nih.gov/pubmed/24029263>

Recibido: 12-4-2016

Aprobado: 29-7-2016

Rafael Enrique Cruz Abascal. Hospital Clínico Quirúrgico "Arnaldo Milián Castro".
Avenida Hospital Nuevo e/ Doble Vía y Circunvalación. Santa Clara, Villa Clara, Cuba.
Código Postal: 50200 Teléfono: (53)42270000 rafaelca@infomed.sld.cu