

SESIÓN CLÍNICO PATOLÓGICA

Cirrosis hepática y ascitis quilosa, una enfermedad corriente con presentación inusual

MSc. Dra. Arletis Ferrer Pérez, Dr. Jim Lugo de Ornelas, Dra. Ana Cecilia Serrano, Dra. Madyaret Águila Carbelo, Dr. Juan Carlos Hernández Suárez, Dra. Claudia Emilia Gutiérrez Porras, Dr. Daniel Cabrera Hernández, Dr. Erick González Fernández, Dr. Rolando Jesús Barroso Rojas, Dr. Jorge López Romero

Hospital Clínico Quirúrgico “Arnaldo Milián Castro”, Santa Clara, Villa Clara, Cuba

RESUMEN

Se trata de una paciente femenina de 61 años, con antecedentes patológicos personales de hipertensión arterial, diabetes mellitus tipo 2 y cirrosis hepática. Ingresó con diagnóstico de ascitis quilosa y la probabilidad de linfoma versus tuberculosis peritoneal y se le realizaron múltiples estudios imagenológicos que no informaron proceso tumoral. Evolucionó desfavorablemente hasta presentar peritonitis difusa fibrinopurulenta sobreañadida, síndrome hepatorenal y toma del estado general con desequilibrio hidroelectrolítico y ácido básico. Los hallazgos anatomopatológicos mostraron una cirrosis hepática con peritonitis fibrinopurulenta difusa sobreañadida a ascitis quilosa; falleció con daño y fallo de múltiples órganos. La cirrosis ocupa el 0.5% de las causas de ascitis quilosa.

Palabras clave: cirrosis hepática, ascitis quilosa

ABSTRACT

This is a female patient of 61 years with personal pathological history of hypertension, diabetes mellitus type 2 and liver cirrhosis. She was admitted at hospital with a diagnosis of chylous ascites and the probability of lymphoma versus peritoneal tuberculosis and it was performed multiple imaging studies that reported no tumor process. She evolved unfavorably until she presented diffuse peritonitis superimposed, hepatorenal syndrome and taking of the general state with electrolyte imbalance and acid-base. Pathological findings showed liver cirrhosis with diffuse peritonitis fibrinopurulent superadded to chylous ascites; she died with failure of multiple organ. Cirrhosis occupies 0.5% of the causes of chylous ascites.

Key words: liver cirrhosis, chylous ascites

PRESENTACIÓN DEL CASO

Datos generales:

Ingresó: 2-1-2016 Falleció: 20-2-2016 Estadía: 49 días.

Servicios implicados: Nefrología, Medicina Interna y Cirugía.

Paciente femenina de 61 años, blanca, de procedencia urbana, con 85kg de peso y 160cm de talla, gesta 5 para 5, menopausia a los 42 años, no hábitos tóxicos, con antecedentes de diabetes mellitus tipo II desde hacía 30 años (tratamiento

con insulina lenta, 15 unidades en ayunas, y simple, 10 unidades en el almuerzo) y de hipertensión arterial (HTA) desde hacía cuatro años (tratada con furosemida, espironolactona, propranolol y alopurinol).

Dos meses previos al ingreso fue diagnosticada, sin biopsia, de cirrosis hepática idiopática. En esta oportunidad acudió al Cuerpo de Guardia de Medicina Interna del Hospital Provincial Universitario "Arnaldo Milián Castro" de la Ciudad de Santa Clara, Provincia de Villa Clara, por aumento de volumen abdominal y dificultad respiratoria, al examen físico:

-Temperatura de 36.4⁰C

-Piel y mucosas normocoloreadas

-Lesiones eritematopapulosas en miembro inferior (MI) derecho y vesículas en zona plantar izquierda de contenido claro, tejido celular subcutáneo infiltrado en ambos MI, blandos e indoloros, abdomen distendido, con circulación colateral, maniobra de Tarral positiva, arañas vasculares en la región torácica

-No estertores a la auscultación del aparato respiratorio, frecuencia respiratoria (FR): 20x/mto, tonos cardíacos rítmicos y bien golpeados, no soplo, frecuencia cardíaca (FC): 81x/mto y tensión arterial (TA): 90/60mmHg.

Fue ingresada en la Sala de Observación y se le realizó paracentesis; se le extrajeron tres litros de líquido lechoso, al que se le hizo estudio citoquímico: aspecto lechoso-turbio, células 69x/mm³ con predominio de linfocitos, prueba de Rivalta+++ y glucosa: 14.5mmol/l. En la tinción de Gram del líquido ascítico: no se observan bacterias.

En complementarios realizados:

Hematocrito (Hto): 0.48vol%

Leucocitos: 14x10⁹/l

Polimorfos: 0.77

Linfocitos: 0.20

Eosinófilos: 0.03

Plaquetas: 215x10⁹/l

Glicemia: 15.6mmol/l

Se decidió su ingreso en la Sala de Medicina con el diagnóstico de cirrosis hepática idiopática y para descartar la posibilidad de tuberculosis, linfoma y tumor maligno que comprima el conducto torácico por la presencia de quiloascitis. Se le indicaron: cefuroxima y sulfaprim endovenoso, espironolactona, furosemida, propranolol, vitamina K, insulina y albúmina. Dos días después se le retiró la cefuroxima y seis días más tarde se le hicieron otros complementarios:

Hto: 0.48vol%

Tiempo de coagulación: 7x minutos

Tiempo de sangramiento: 1x minuto

Tiempo de protrombina (TP): control 14 segundos, paciente 20 segundos

Tiempo parcial de tromboplastina activado con kaolín (TPTK): control 26 segundos, paciente 26 segundos

INR: 1.00

Coágulo retráctil: 220x10⁹/l

Glicemia: 12mmol/l

Colesterol: 0.25mmol/l

Triglicéridos: 3.17mmol/l

Lactatodeshidrogenasa (LDH): 59u/l

Albúmina: 6.2g/l

Lipoproteínas de muy baja densidad (VLDL): 1.44

Cultivo bacteriológico y micológico del líquido ascítico: sin crecimiento

Ultrasonidos (US) abdominal y ginecológico: hígado de ecogenicidad heterogénea, pequeño, micronodular, que remeda cirrosis hepática; en la vesícula se observa litiasis de 28mm, pared de la vesícula engrosada de 5mm; colédoco, páncreas, bazo, aorta abdominal y ambos riñones normales; no dilatación pielocalicial ni líquido libre en cavidad, útero atrófico que mide 66x29cm, anejos no se visualizan, vejiga normal.

Electrocardiograma (EKG): ritmo sinusal, frecuencia cardíaca (FC) de 70xminuto y trastornos de la conducción intraventricular.

Continúa con mala evolución y toma progresiva del estado general, por lo que se le realizan más estudios complementarios al día siguiente:

Glicemia: 8.03mmol/l

Creatinina: 332micromol/l

Transaminasa glutámico pirúvica (TGP): 22.8UI/l

Colesterol: 1.47mmol/l

Triglicéridos: 0.72mmol/l

Fósforo: 1.68meq/l

Calcio: 2.29meq/l

LDH: 31u/l

Ácido úrico: 390mmol/l

VLDL: 0.33

Al noveno día del ingreso se agregó fraxiheparina al tratamiento.

Once días después se le realizó una tomografía axial computadorizada (TAC) abdominal contrastada que informó: vesícula con imagen de litiasis de 37mm en su interior; vías biliares de calibre normal; hígado que impresiona ligeramente disminuido de tamaño; bazo, páncreas, riñones y suprarrenales normales; quiste renal derecho de 15mm, útero con dispositivo intrauterino (DIU) en su interior, no alteraciones anexiales. Aumento de la trama vascular hilio basal más marcado del lado derecho, asociado a tractus fibrosos y engrosamientos pleurales derechos, pequeña imagen nodular hiperdensa subpleural en región parahiliar derecha de 9mm, fracturas costales antiguas derechas, buena permeabilidad traqueo bronquial, no adenopatías mediastinales, no derrame pleural.

A los 13 días de estadía hospitalaria se decidió pedir una interconsulta con el Especialista en Gastroenterología para evaluar la posibilidad de realizarle una biopsia hepática; el procedimiento fue diferido por su mal estado clínico. No obstante, se decidió realizarle una endoscopia digestiva superior, en la que no se pusieron en evidencia lesiones tumorales, solo se informó gastritis eritematosa erosiva antral de moderada a severa, pequeña hernia hiatal y esofagitis distal grado I. El mismo día se le realizaron nuevamente paracentesis y estudio citoquímico del líquido ascítico: purulento, células: 4 010xmm³, polimorfos: 90,

linfocitos: 10, prueba de Rivalta +++ y glucosa: 5mmol/l. Otros complementarios:

Glicemia: 5.5mmol/l

Colesterol: 0.23mmol/l

Triglicéridos: 1.83mmol/l

LDH: 68u/l

Albúmina: 2.5g/l

VDLD: 0.83

Se planteó peritonitis primaria idiopática y se comenzó tratamiento con cefotaxima, que mantuvo por 10 días.

A los 20 días de estadía hospitalaria se mantenía afebril, con buen apetito, no disnea, defecaba bien, no tenía vómitos, estaba hidratada, las orinas eran abundantes y oscuras, se mantenían la ascitis y el diagnóstico de peritonitis primaria, por lo que se le indicó nuevamente tratamiento antibiótico, en esta ocasión con vancomicina y cefepime. En complementarios realizados en esa ocasión:

Creatinina: 341micromol/l

INR: 1.49

Conteo de plaquetas: 180×10^9 /l

TPT: control 26 segundos, paciente 30 segundos

TP: control 14 segundos, paciente 19 segundos

Tiempo de sangramiento: 2x minutos

Tiempo de coagulación: 8x minutos

A los 29 días, en la madrugada, presentó vómitos, hipotensión, somnolencia, bradipsiquia, enterorragia y oligoanuria, la TA en 80/60mmHg, la FC de 66x minutos, la diuresis de 200ml en ocho horas y una temperatura de 36.7°C, la gasometría indicó: Ph: 7.48, CO₂: 28kPa, PO₂: 106.4kPa, HbO₂: 98.2, SB: 21.1mmol/l, EB: -0.1mmol/l, Sodio (Na): 120meq/l, Potasio (K): 5.16meq/l, Cloro (Cl): 114.8meq/l. También se indicaron una glicemia (142mmol/l) y una creatinina (398micromol/l).

Se corrigió la hiponatremia y mantuvo la enterorragia masiva, por lo que se solicitaron interconsultas con los Especialistas en Cirugía, que planteó posible divertículo o angiodisplasia sin criterios quirúrgicos, y en Ginecología, que indicó un US transvaginal: útero de pequeño tamaño de 7x4mm con DIU, endometrio con grosor de 9mm, no crecimiento axial; no se realizó US por vía por la marcada cantidad de líquido libre en la cavidad abdominal.

Se recibió una gasometría evolutiva: Ph: 7.37, PCO₂: 24.7kPa, PO₂: 170.4kPa, HbO₂: 99.1, SB: 17.8mmol/l, EB: -9.2mmol/l, K: 4.88meq/l, Cl: 117.6meq/l, Calcio: 0.8meq/l, Na: 132.9meq/l. Se discutió como acidosis metabólica con alcalosis respiratoria sin criterios de corrección y fue trasladada a la Unidad de Cuidados Intensivos 2 (UTI 2) con los diagnósticos de encefalopatía hepática, cirrosis hepática de etiología no precisada y ascitis quillosa en estudio; se le indicó ceftazidima.

Al día siguiente presentó anuria, estaba afebril, tenía una TA de 110/70mmHg, la FC de 75x minuto y la FR de 20x minuto; se planteó una insuficiencia renal aguda prerrenal por paracentesis masiva, que resolvió con volumen.

Mantuvo el cuadro neurológico con el diagnóstico de encefalopatía metabólica y la inestabilidad hemodinámica.

Fue intubada y ventilada a los 48 días de su estadía hospitalaria. Ese mismo día fue valorada por el Especialista en Nefrología, que descartó la posibilidad de hemodiálisis por su estado hemodinámico; evolucionó desfavorablemente y falleció, al día siguiente, con los diagnósticos de disfunción múltiple de órganos, ascitis quilosa, hepatopatía crónica, diabetes mellitus e HTA.

DISCUSIÓN CLÍNICA

Dra. Madyaret Águila Carvelo. Especialista de II Grado en Imagenología.

Ecografía abdominal (8-1-2016): gran cantidad de líquido libre en cavidad abdominal; hígado de ecogenidad heterogénea, pequeño, micronodular, que recuerda a la cirrosis hepática (figura 1).

Vesícula biliar: imagen de litiasis de 28mm, pared vesicular engrosada de 5mm (figura 2).

Colédoco normal: vía biliar intrahepática no dilatada.

Páncreas, bazo, aorta abdominal y ambos riñones normales, no dilatación pielocalicial ni litiasis.

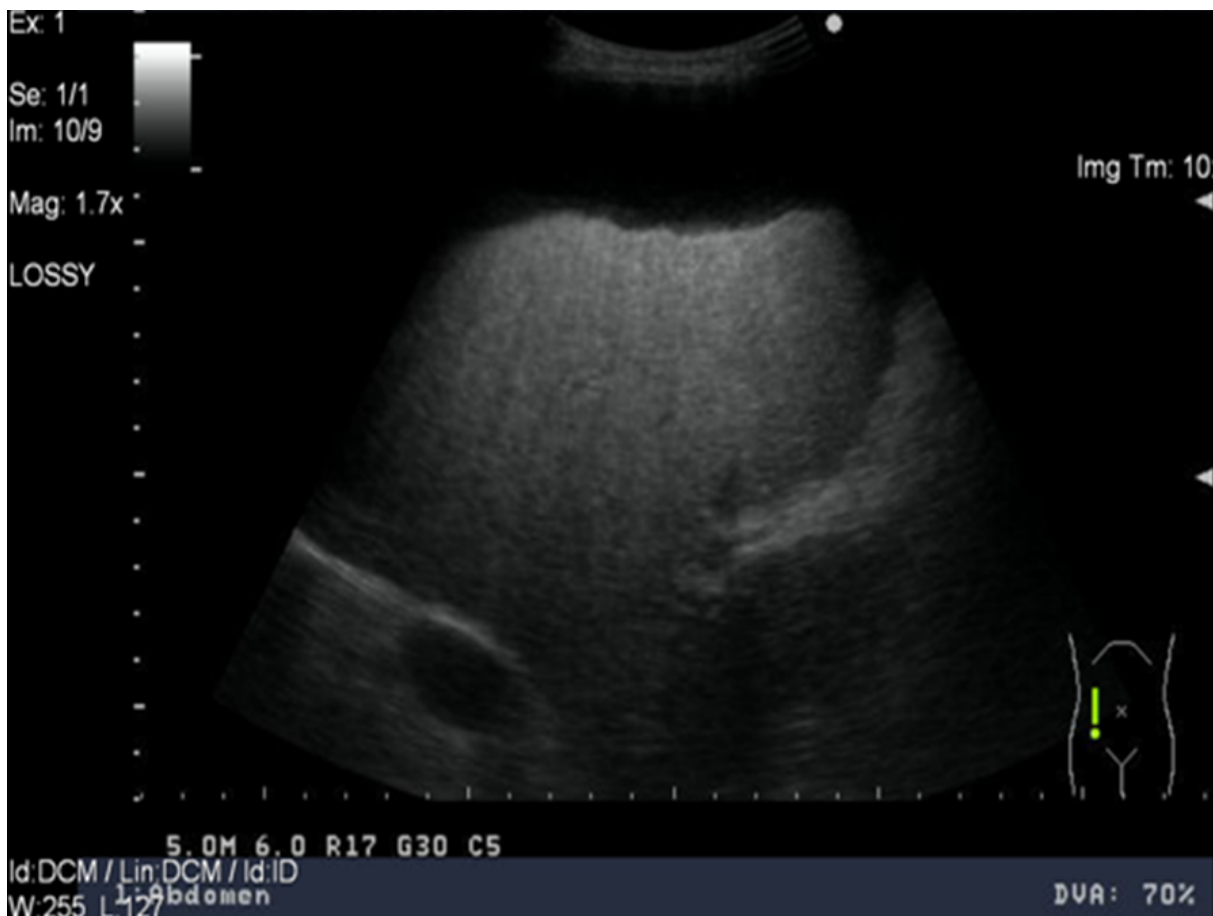


Figura 1. Hígado de ecotextura heterogénea, superficie irregular, de aspecto micronodular, ascitis

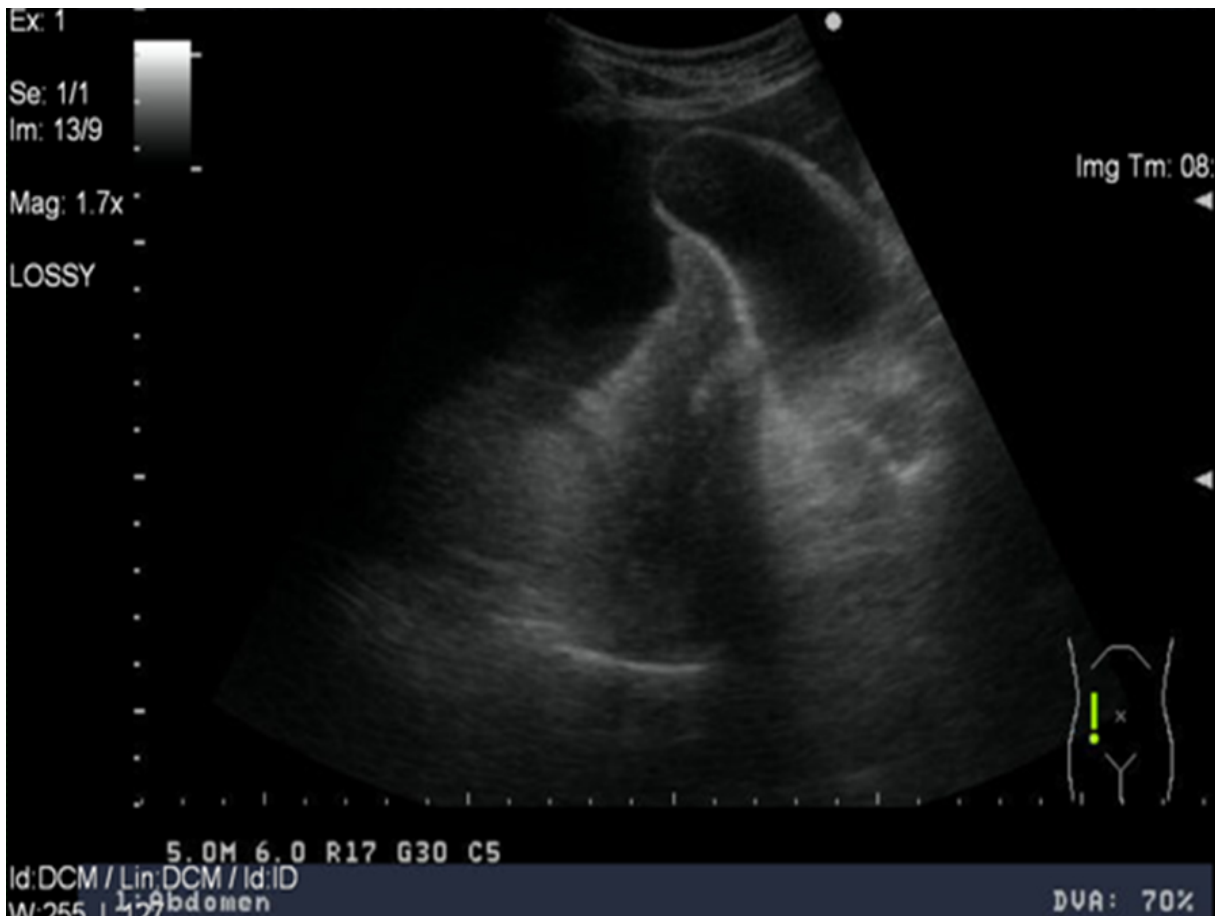


Figura 2. Pared de la vesícula engrosada, ascitis

Tomografía axial computadorizada (TAC) de abdomen (12-1-2016): cortes practicados a 3mm, con la administración de contraste VO (vía oral) y EV (vía endovenosa), marcada cantidad de líquido libre en cavidad peritoneal, vesícula

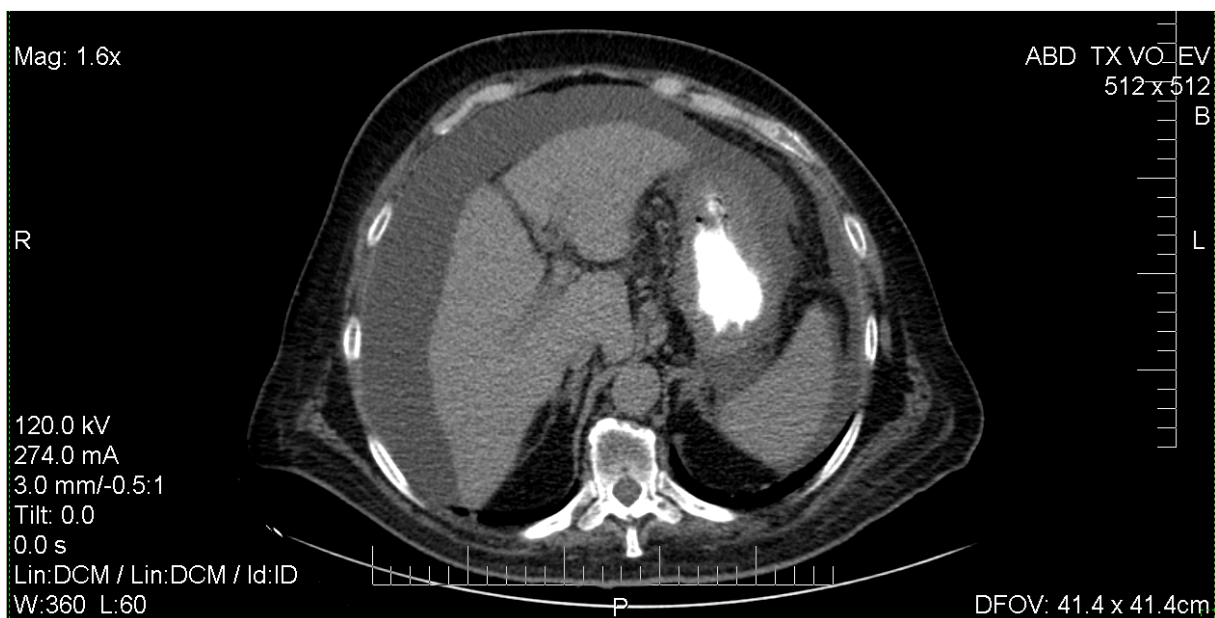

Figura 3. TAC de abdomen

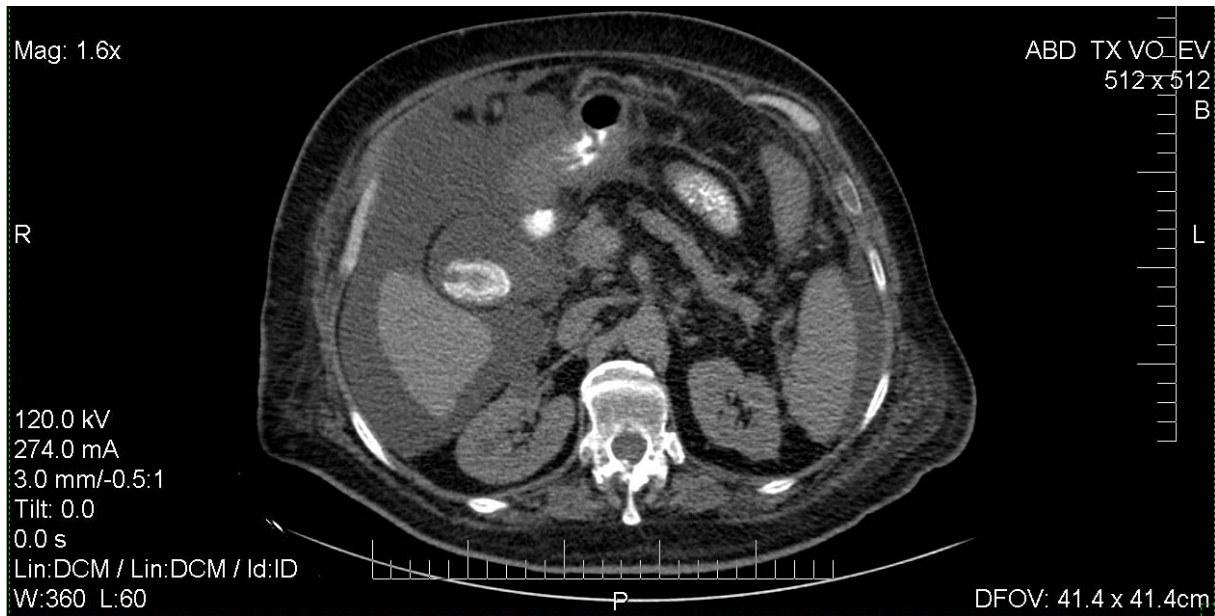


Figura 4. TAC de abdomen

con imagen de litiasis de 37mm en su interior, vía biliar de calibre normal, el hígado impresiona ligeramente disminuido de tamaño, bazo, páncreas, riñones y suprarrenales normales, quiste renal derecho de 15mm, útero con DIU en su interior, no alteraciones anexiales, aumento de la trama vascular hilio basal bilateral, más marcado del lado derecho, asociado a tractus fibrosos y engrosamientos pleurales derechos, fracturas costales antiguas derechas, buena permeabilidad traqueobronquial, no adenopatías mediastínicas, marcados cambios osteodegenerativos dorsolumbares (figuras 3 y 4).

Dr. Juan Carlos Hernández Suárez. Residente de Medicina Interna.

Ante cualquier caso con la probabilidad clínica de una ascitis quilosa deben corroborarse, con el examen del líquido, la presencia de niveles de triglicéridos establecidos para este diagnóstico, la presencia de linfocitos y los estudios bacteriológico y citológico negativos.

Dentro de las causas de quiloascitis, por orden de frecuencia, se encuentran los traumatismos y los procesos malignos. No se recogen antecedentes de trauma en este caso por lo que no se plantea como posibilidad diagnóstica. Entre los órganos responsables de los tumores de la cavidad abdominal que con mayor frecuencia cursan con quiloacitis los ovarios y el páncreas se evidenciaron sin alteraciones en los estudios imagenológicos (TAC y US); se realizaron además estudios endoscópicos sin evidencia de tumor. No se precisa ultrasonido de mama, por lo que pudiera tratarse de este tumor primario con metástasis intrabdominales. La cirrosis hepática ocupa el 0.5% de las causas de ascitis quilosa, dentro de estas la secundaria a amiloidosis, la enfermedad de Wilson; la tuberculosis pudiera ser responsable de esto, considerada como la primera probabilidad diagnóstica seguida de una carcinomatosis peritoneal y, como tercera opción, un tumor retroperitoneal.

Dra. Claudia Emilia Gutiérrez Porras. Residente de Medicina Intensiva.

Causas de ascitis quilosa:

- Neoplasias malignas: carcinomas de mama, ovario y linfomas
- Infecciones: tuberculosis peritoneal
- Inflamatorias: pancreatitis y pericarditis
- Post-operatorias de aneurisma abdominal
- Postraumática: ya sea trauma abierto o cerrado
- Otras como la enfermedad de Whipple.

Dr. Daniel Cabrera Hernández. Residente de Hematología.

Las enfermedades responsables de ascitis quilosa, entre otras, incluyen a:

- Tuberculosis peritoneal (paciente con diabetes mellitus de 30 años de evolución con repercusión a órganos diana e inmunosupresión)
- Pancreatitis (descartable por la ausencia de síntomas o signos clínicos)
- Linfomas (carece de derrame pleural, TAC negativa)
- Estadios finales neoplásicos (cáncer gástrico, carece de síntomas)
- Cáncer de mama (no tiene estudios que lo descarten totalmente)
- Mesotelioma (pudiera ser el responsable en este caso)
- Otras infecciones.

La causa más probable en este caso pudiera ser secundaria a neoplasia, con una carcinomatosis peritoneal, por la variedad de síntomas que presentaba la paciente, la marcada toma del estado general y el empeoramiento progresivo.

Dr. Erick González Fernández. Especialista de I Grado en Medicina Interna.

Paciente con diagnóstico de cirrosis hepática sustentada por ultrasonido sin biopsia, con una ascitis quilosa respaldada por los estudios de laboratorio. La primera causa a descartar son las neoplasias, con estudios imagenológicos que no informan la mínima posibilidad de tumor; hubo metrorragia, con un endometrio engrosado en ultrasonido, la posibilidad de cáncer de endometrio debe considerarse. La cirrosis hepática con esta presentación no es frecuente pero pudiera ser la responsable en este caso. No se descarta la tuberculosis a pesar de no presentar síntomas y tener estudios bacteriológicos en líquido ascítico negativos.

Dr. Rolando Jesús Barroso Rojas. Especialista de I Grado en Medicina Interna.

Es un caso donde se descarta el origen tumoral como responsable de la ascitis quilosa, con múltiples estudios imagenológicos que no informan masa intraabdominal, incluida una TAC en la que tampoco se evidencia carcinomatosis peritoneal. Se valoró clínicamente la posibilidad de una tuberculosis peritoneal, pero con estudios bacteriológicos negativos sería una derrota que existiera esta enfermedad, a pesar de tratarse de una paciente inmunodeprimida.

Dr. Jorge López Romero. Especialista de II Grado de Nefrología.

Ante la clínica de líquido ascítico quiloso y metrorragia la posibilidad de un tumor maligno ginecológico es alta. Presentó un síndrome hepatorenal tipo I como complicación de la cirrosis, con la asictis quilosa y la sepsis posterior a las múltiples evacuaciones del líquido peritoneal.

DISCUSIÓN ANATOMOPATOLÓGICA

MSc. Dra. Arletis Ferrer Pérez. Especialista de I Grado en Anatomía Patológica.

Dr. Jim Lugo de Ornelas. Residente de Anatomía Patológica.

Dra. Ana Cecilia Serrano. Residente de Anatomía Patológica.

Por los hallazgos anatomopatológicos mostrados en este caso se trató de una cirrosis hepática como único hallazgo responsable de la ascitis quilosa (figuras 1-4).

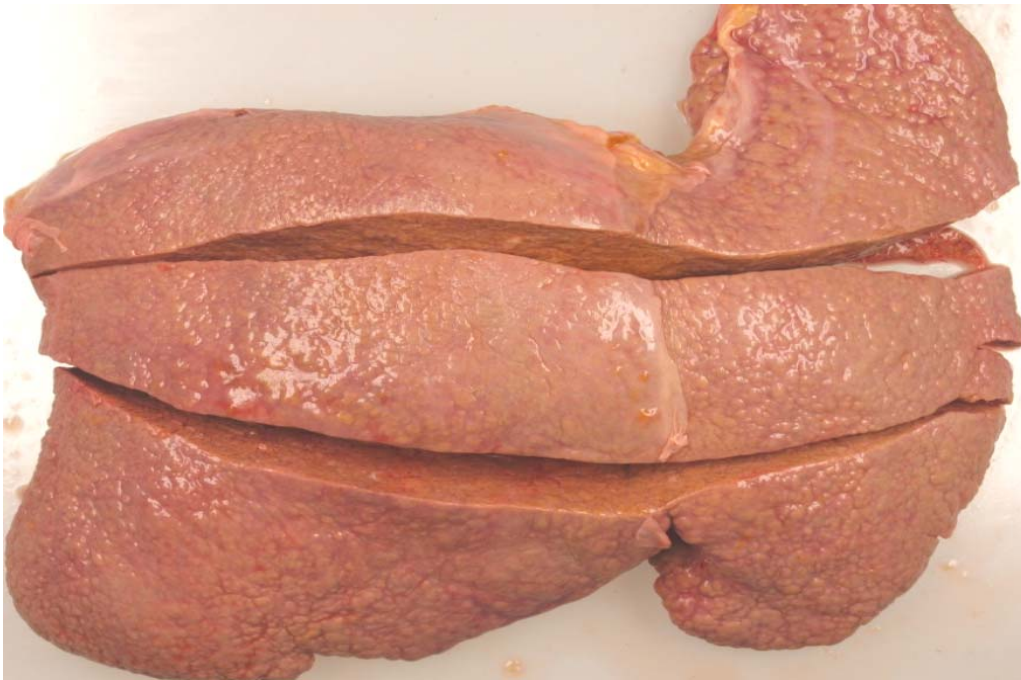

Figura 1. Aspecto macroscópico del hígado que muestra cirrosis hepática micronodular

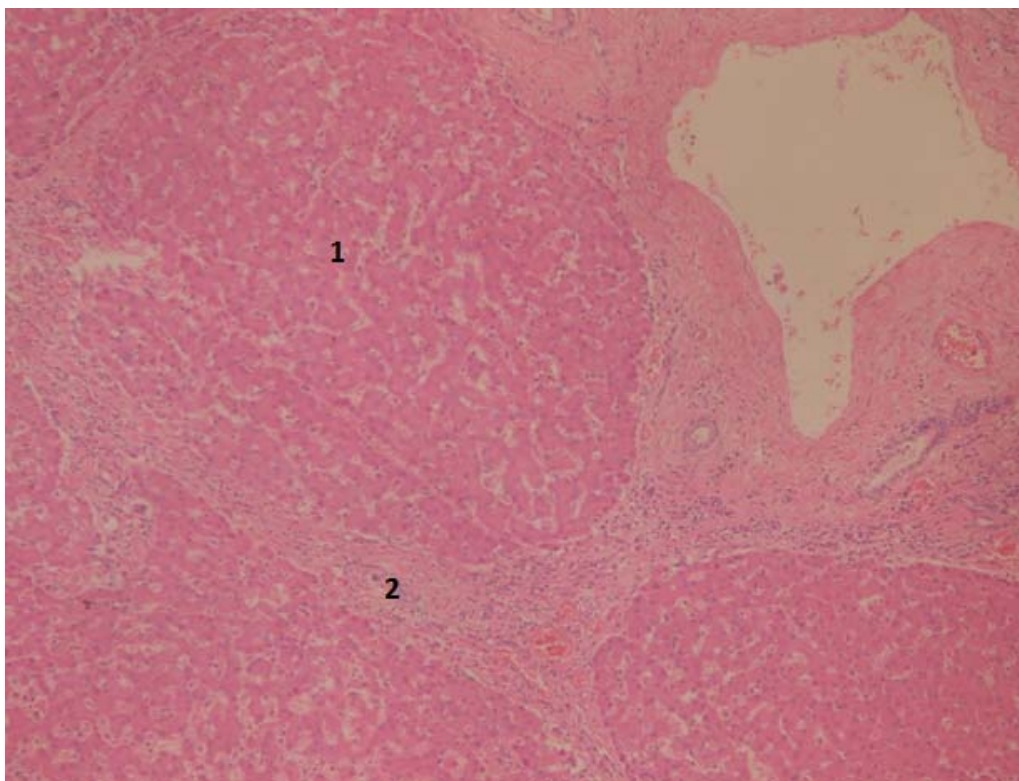


Figura 2. Cirrosis hepática. Nódulos de regeneración hepatocitaria (1) y tractus fibrosos (2)

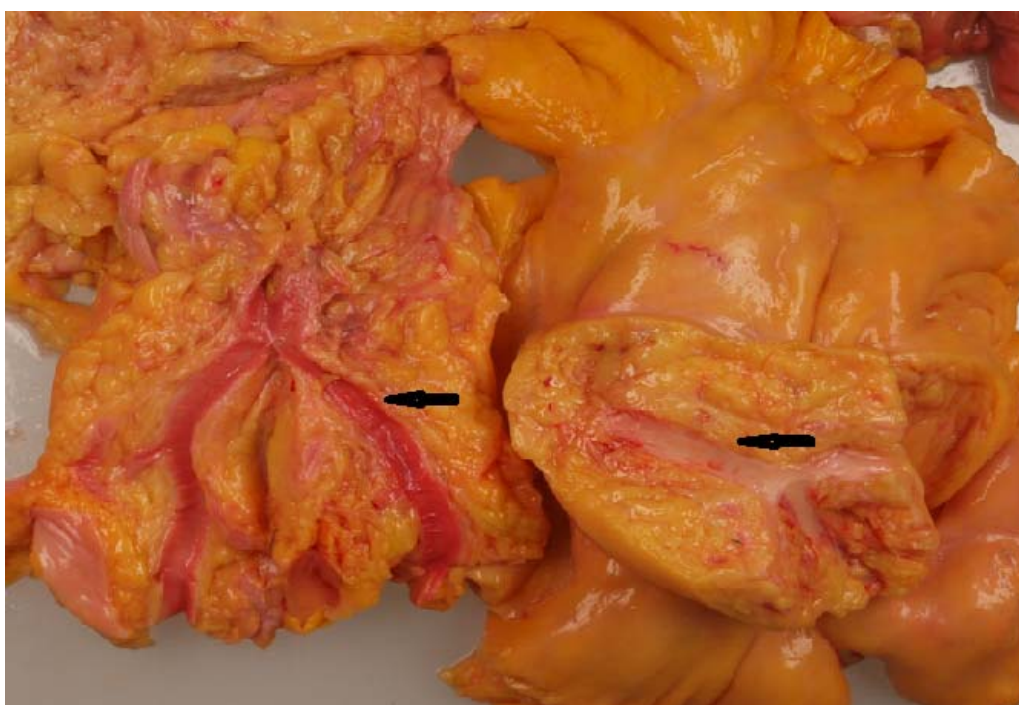

Figura 3. Marcada dilatación de vasos mesentéricos (flecha)

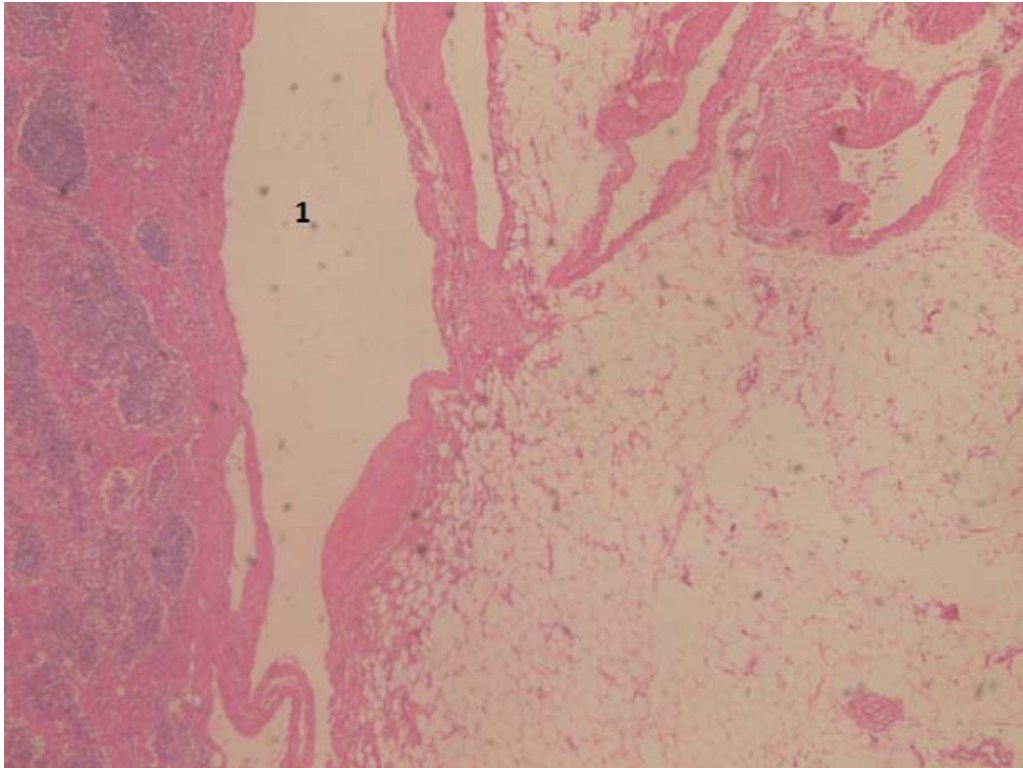


Figura 4. Vasos linfáticos dilatados en mesenterio (1)

El sistema linfático está encargado de remover del cuerpo la pérdida de líquido del espacio intersticial y de la absorción de triglicéridos en forma de quilomicrones y participa en el sistema inmune.¹

La ascitis quilosa la describió Morton en 1691 luego de practicar una paracentesis en un paciente de sexo masculino de 18 meses con tuberculosis diseminada; Virchow describió un caso de ascitis quilosa en un recién nacido con trombosis de la vena subclavia. En el siglo XVII se reconoció al trauma como la principal causa de ascitis quilosa.¹

Cursa con líquido de aspecto quiloso (blanco) con elevado contenido en linfa y triglicéridos. El diagnóstico se basa en el aspecto del líquido sin recuento leucocitario significativo. Se confirma al hallar niveles de triglicéridos mayores que los plasmáticos o los quilomicrones.² Los mecanismos por los que se genera la ascitis quilosa están relacionados con la obstrucción o la disrupción de los conductos linfáticos; esto puede darse por una causa benigna o maligna.^{1,2}

El diagnóstico se establece al observar un líquido de aspecto lechoso o turbio, con una concentración de triglicéridos $\geq 110\text{mg/dl}$. Algunos autores toman como criterio diagnóstico una relación de triglicéridos séricos y de líquido >1.0 , la relación de colesterol <1.0 , la cuenta de leucocitos $\geq 300\text{células/mm}^3$ y un predominio de linfocitos (o ambos), con cultivo y citología negativa.^{2,3} Su incidencia oscila entre uno en 20 000 y uno en 187 000 admisiones en hospitales de concentración.^{2,4} Sus causas son varias y la cirrosis representa el 0.5% de ella.⁴

Se han propuesto tres mecanismos fisiopatológicos para el desarrollo de ascitis quilosa:¹

1. Fibrosis linfática primaria, dada por la obstrucción maligna de los conductos linfáticos o de la cisterna del quilo, que genera la dilatación subserosa de los linfáticos y la posterior extravasación a la cavidad peritoneal. El efecto crónico del aumento de presión produce depósito de colágeno en la membrana basal de los linfáticos y deterioro de la capacidad absortiva, que se manifiesta por una enteropatía perdedora de proteínas con esteatorrea y desnutrición.
2. Exudación de linfa a través de las paredes de megalinfáticos retroperitoneales, los que forman una fístula hacia la cavidad peritoneal (linfangiectasia congénita).
3. Dilatación retroperitoneal de vasos linfáticos (megalinfáticos), dada por la obstrucción del conducto torácico o de la cisterna del quilo; este fenómeno se puede observar en casos de pericarditis constrictiva o falla cardíaca.

Existen muchas causas de ascitis quilosa, las más comunes en el mundo occidental son las neoplasias abdominales y la cirrosis, que representan el 60% de los casos, a diferencia de los países en vías de desarrollo en los que las causas principales son la filariasis y la tuberculosis; otras son congénitas, inflamatorias, post-operatorias, traumáticas y misceláneas.¹

Las neoplasias son la principal causa de ascitis quilosa y el linfoma produce del 50 al 60% de casos; estos tumores obstruyen los canales linfáticos por infiltración neoplásica. El cáncer de mama, de páncreas, de colon, de testículos, de riñón, de próstata y de ovario, así como el sarcoma de Kaposi y los tumores carcinoides, pueden ser causa de ascitis quilosa.^{5,6} En los pacientes con ascitis quilosa y diarrea secretora se debe sospechar la presencia de un tumor carcinóide.

La ascitis quilosa se presenta en un 0.5% a 1% de los pacientes con cirrosis y ascitis; también se puede manifestar como un síntoma y ocurrir de manera tardía en el curso de un carcinoma hepatocelular o luego de intervenciones quirúrgicas derivativas para hipertensión portal. Fisiopatológicamente se da por la ruptura de canales linfáticos serosos dilatados por el aumento de presión venosa portal, con un flujo excesivo de linfa (alrededor de 20 litros al día). La filariasis y la tuberculosis peritoneal son causas comunes de ascitis quilosa; la tuberculosis peritoneal es endémica en áreas deprimidas socioeconómicamente y en pacientes con inmunosupresión y desnutrición.⁴⁻⁶

La filariasis es una parasitosis causada por la *Wuchereria bancrofti*, que produce fibrosis de las estructuras linfáticas por invasión de ellas y el proceso inflamatorio secundario.

En pacientes con virus de inmunodeficiencia humana (VIH) la infección por *Mycobacterium avium intracellulare* ha sido informada como causa de ascitis quilosa.

Las anomalías congénitas en la anatomía linfática son la principal causa de ascitis quilosa en niños; la hipoplasia linfática congénita es una condición caracterizada por quilotórax, linfedema y ascitis quilosa.⁴

El síndrome de Klippel-Trenaunay es una enfermedad autosómica dominante en la que hay malformaciones hipoplásicas congénitas del sistema venoso y linfático, con hipertrofia de extremidades y, ocasionalmente, ascitis quilosa.

El síndrome de la uña amarilla es una enfermedad de causa desconocida caracterizada por la tríada de linfedema, quilotórax y ascitis quillosa, con coloración amarilla y distrofia de las uñas.

La hiperplasia linfática primaria ha sido reconocida como causa de ascitis quillosa, y se presenta en dos formas:

1-Hiperplasia bilateral: existen válvulas linfáticas, pero con dilatación.

2-Linfangiectasia (megalinfáticos): se dilatan los linfáticos, pero no tienen válvulas.

Se puede desarrollar ascitis quillosa luego de radioterapia abdominal, que genera fibrosis y obstrucción linfática en el intestino y el mesenterio. La pancreatitis por el proceso inflamatorio periférico genera obstrucción de los linfáticos por el mismo mecanismo y, además, con quilotórax. La pericarditis constrictiva aumenta la presión venosa hepática y causa extravasación de quilo.¹

Otras causas inflamatorias raras son la fibrosis retroperitoneal idiopática o el síndrome de Ormond, la sarcoidosis, la mesenteritis retráctil y la enfermedad de Whipple.

La ascitis quillosa puede ocurrir en los post-operatorios de operación abdominal y son las principales causas la corrección del aneurisma de la aorta abdominal y las derivaciones mesocavas; la ascitis quillosa se presenta dentro de la primera semana post-operatoria o semanas o meses después por bridas o compresión extrínseca de los linfáticos. Otros procedimientos que pueden causar ascitis quillosa son la disección linfática retroperitoneal, la manipulación sobre la vena cava inferior, la implantación de catéteres para diálisis peritoneal, las derivaciones esplenorrenales y el trasplante hepático.^{4,5}

La intervención quirúrgica aórtica abdominal es la principal causa de ascitis quillosa post-operatoria; representa el 81% de causas post-operatorias. Afortunadamente se ve solo en el 1% de pacientes sometidos a manipulaciones aórticas y es más frecuente en los casos de aneurismas inflamatorios o aneurismas rotos de manera aguda.⁶

Dentro de los estudios radiológicos la ecografía de abdomen diagnostica la presencia de líquido; la TAC de abdomen ayudará a evaluar la presencia de masas retroperitoneales; sin embargo, el estudio más importante es la linfogammagrafía, porque muestra la anatomía linfática y los sitios de fístula o escape de quilo; es una herramienta diagnóstica y de control para valorar la respuesta al tratamiento instaurado.

Hay pocos estudios que concuerden en el tratamiento para esta enfermedad; lo importante es tratar de encontrar la causa, tratarla y prevenir las complicaciones (desnutrición y sepsis).^{5,7}

DIAGNÓSTICO FINAL

Causa directa de muerte: daño y fallo múltiple de órganos

Causa intermedia de muerte: peritonitis fibrinopurulenta difusa sobreañadida a ascitis quillosa

Causa básica de muerte: cirrosis hepática

Otros diagnósticos:

- Antracosis
- Atelectasia segmentaria posterobasal
- Ateromatosis severa de vasos coronarios
- Cardiopatía aterosclerótica
- Ateromatosis severa de aorta y sus ramas
- Esplenitis reactiva
- Gastritis crónica activa
- Pielonefritis crónica
- Necrosis tubular aguda.

REFERENCIAS BIBLIOGRÁFICAS

1. Jiménez CE. Ascitis quilosa. Presentación de un caso y revisión de la fisiopatología. Rev Colomb Cir [Internet]. 2004 [citado 22 Abr 2016]; 19(2): 76-84. Disponible en: <http://www.scielo.org.co/pdf/rcci/v19n2/v19n2a2.pdf>
2. Hurtado Cárceles A, Hurtado Cárceles I, Manzano Sánchez D, Navarro Martínez J, Cárceles Legaz E, Melero Rubio E. Líquido turbio en diálisis peritoneal. Enferm Nefrol [Internet]. 2015 [citado 22 Abr 2016]; 18 Supl 1: 88-89. Disponible en: http://scielo.isciii.es/pdf/enefro/v18s1/69_poster.pdf
3. Yilmaz M, Akbulut S, Isik B, Ara C, Ozdemir F, Aydin C, et al. Chylous ascites after liver transplantation: incidence and risk factors. Liver Transpl [Internet]. 2012 [citado 22 Abr 2016]; 18(9): 1046-52. Disponible en: <http://www.ncbi.nlm.nih.gov/pubmed/22639428>
4. Piña-Pedraza JP, Álvarez-Avalos L, Vargas-Espinosa JM, Salcedo-Gómez A, Carranza-Madrigal J. Ascitis quilosa secundaria a cirrosis hepática. Reporte de un caso. Rev Gastroenterol Mex [Internet]. 2015 [citado 22 Abr 2014]; 80: 285-7. Disponible en: <http://www.revistagastroenterologiamexico.org/es/ascitis-quilosa-secundaria-cirrosis-hepatica-/articulo/S0375090615000610/>
5. Olivar Roldán J, Fernández Martínez A, Martínez Sancho E, Díaz Gómez J, Martín Borge V, Gómez Candela C. Tratamiento dietético de la ascitis quilosa postquirúrgica: caso clínico y revisión de la literatura. Nutr Hosp [Internet]. 2009 [citado 22 Abr 2015]; 24(6): [aprox. 5 p.]. Disponible en: http://scielo.isciii.es/scielo.php?script=sci_arttext&pid=S0212-16112009006600118
6. Valdivia JA, Rivera S, Ramírez D, De los Ríos R, Bussalleu A, Huerta-Mercado J, et al. Ascitis quilosa como manifestación de un linfoma retroperitoneal. Rev Gastroenterol Perú [Internet]. 2003 [citado 22 Abr 2015]; 23(4): 297-301. Disponible en: http://sisbib.unmsm.edu.pe/bvrevistas/gastro/vol_23n4/ascitis.htm
7. Ares Blanco J, Pellejero P, Díaz-Naya L, Villazón F, Martín Nieto A, Menéndez Torre E, et al. Ascitis quilosa postlaparoscopia abdominal; revisión y descripción de un caso. Nutr Hosp [Internet]. 2015 [citado 22 Abr 2014]; 31(4): 1874-1878. Disponible en: http://www.aulamedica.es/gdcr/index.php/nh/article/view/8311/pdf_7994

Recibido: 18-7-2016

Aprobado: 2-9-2016

Arletis Ferrer Pérez. Hospital Clínico Quirúrgico "Arnaldo Milián Castro". Avenida Hospital Nuevo e/ Doble Vía y Circunvalación. Santa Clara, Villa Clara, Cuba. Código Postal: 50200 Teléfono: (53)42270000 arletisfp@infomed.sld.cu