

INFORME DE CASO

Dientes supernumerarios y retención múltiple. Presentación de un paciente

Dr. Yuniesky Jiménez Rodríguez, Dr. Rafael Michel Coca Granado, Lic. Dagny Durán Morales

Hospital Clínico Quirúrgico “Arnaldo Milián Castro”, Santa Clara, Villa Clara, Cuba

RESUMEN

Los dientes supernumerarios son dientes adicionales que se desarrollan en los maxilares y son poco frecuentes en la población; los casos con múltiples dientes supernumerarios son mucho más inusuales. En el sector anterosuperior, cuando están no erupcionados, son causa frecuente de alteraciones de la erupción de dientes permanentes. El diagnóstico y el tratamiento de estas piezas se hace necesario para evitar complicaciones posteriores que pudieran alterar el arco dental. Se presenta un paciente masculino de 13 años de edad que acudió a la Consulta de Cirugía Máxilofacial del Hospital “Arnaldo Milián Castro” por presentar aumento de volumen en la región maxilar anterior y retraso en el brote del incisivo central y el canino de ese lado. El examen radiográfico ofreció el diagnóstico presuntivo de dientes supernumerarios. Se realizaron tratamiento quirúrgico, excéresis de los dientes supernumerarios, colocación de medios de tracción ortodóntica a dientes retenidos y tratamiento ortodóntico definitivo.

Palabras clave: diente supernumerario; procedimientos quirúrgicos orales

ABSTRACT

Supernumerary teeth are additional teeth that develop in the jaws and they are rare in the population; cases with multiple supernumerary teeth are much more unusual. In the anterosuperior sector, when they are not erupted, they are frequent cause of alterations of the eruption of permanent teeth. The diagnosis and treatment of these pieces is necessary to avoid posterior complications that could alter the dental arch. It is presented a 13-year-old male patient referred to the Maxillofacial Surgery Consultation of “Arnaldo Milián Castro” Hospital because of an increase of volume in the anterior maxillary region and a delay in the outbreak of the central incisor and the canine on that side. Radiographic examination provided the presumptive diagnosis of supernumerary teeth. Surgical treatment, excision of the supernumerary teeth, placement of orthodontic traction devices to retained teeth and definitive orthodontic treatment were performed.

Key words: tooth, supernumerary; oral surgical procedures

INTRODUCCIÓN

Los dientes supernumerarios son dientes adicionales que se desarrollan en los maxilares y son poco frecuentes en la población; los casos con múltiples dientes

supernumerarios son mucho más inusuales.¹ La presencia de dientes supernumerarios se ha clasificado dentro del grupo de factores locales de tipo dentario que altera el desarrollo oclusal normal y contribuye al establecimiento de una maloclusión;² su presencia en la dentición permanente, en general, oscila entre un 0,1% y 3,8% y tiene predilección por el maxilar superior en un 90-98% de los casos. La premaxila es el lugar donde más se han observado, con un rango de 89,6-98%, sobresale su presencia en la línea media en un 25% y es más frecuente en hombres que en mujeres.¹ Los dientes supernumerarios anteriores no erupcionados son causa frecuente de alteraciones de la erupción de dientes permanentes.³ Los dientes supernumerarios suelen diagnosticarse como hallazgo en revisiones de rutina y, en algunos casos, el motivo de consulta es la falla de erupción de un diente permanente; en cualquiera de los casos las herramientas de diagnóstico son las radiografías panorámicas, oclusales y periapicales y, más recientemente, se ha descrito el uso de la tomografía computadorizada Cone-Beam (imágenes 3D) para determinar la ubicación de los dientes supernumerarios y su relación con estructuras anatómicas adyacentes.⁴ El diagnóstico y el tratamiento de estas piezas se hace necesario para evitar complicaciones posteriores que pudieran alterar el arco dental.⁵ El manejo de los dientes supernumerarios dependerá de su morfología, de su posición y del efecto o efecto potencial en los dientes vecinos y deberá formar parte de un plan de tratamiento integral.² Se presenta un paciente que exhibía múltiples dientes supernumerarios; se analizaron la edad y el género, la etiología, la prevalencia, la localización, los trastornos que pueden ocurrir y las formas de tratamiento.

PRESENTACIÓN DEL PACIENTE

Paciente masculino de 13 años de edad que acudió a la Consulta de Cirugía Máxilo-facial del Hospital Clínico Quirúrgico "Arnaldo Milián Castro" de la Ciudad de Santa Clara, Provincia de Villa Clara, por la presencia de aumento de volumen en la región vestibular de 12 a 15 de consistencia dura, coloración normal de la mucosa, superficie irregular y retraso en el brote del incisivo central y el canino de ese lado, así como la presencia de un mesiodens brotado en la zona del 11.

Se le realizaron un examen radiográfico y una radiografía panorámica que ofrecieron, como diagnóstico presuntivo, el de dientes supernumerarios; se constató la presencia de dos dientes supernumerarios que provocaban la retención del 11 y el 13 (figura 1).

Se indicaron exámenes complementarios de laboratorio; los resultados se encontraban dentro de los límites normales. Se realizó una interconsulta con el Especialista en Ortodoncia y se programó para tratamiento quirúrgico-ortodóntico. El tratamiento quirúrgico consistió en extraer los supernumerarios y colocar medios de tracción ortodóntica a los dientes retenidos; se utilizaron dos calpules de lidocaína con epinefrina al 2%, la técnica troncular infraorbitaria y nasopalatina, la incisión de Newman modificada, el decolado del mucoperiostio y la exposición de los dientes retenidos.

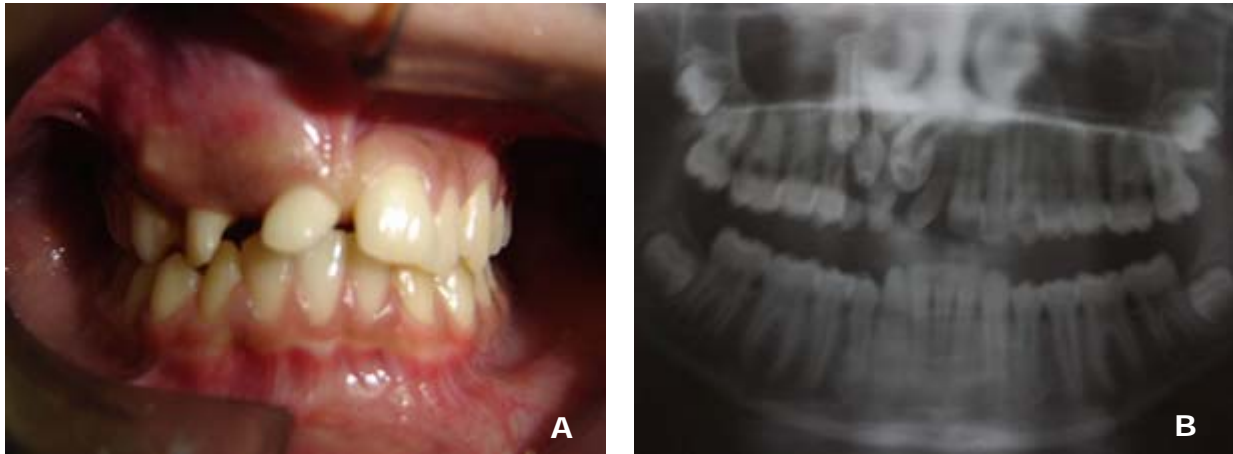


Figura 1. Vista intraoral (A) y estudio radiográfico panorámico (B) que muestra la retención múltiple por dientes supernumerarios

Fue necesaria la eliminación de hueso con turbina para retirar los supernumerarios, lo que se realizó con elevador recto ancho, y se retiró hueso para exponer las coronas de los dientes retenidos; se colocaron braqu岸s y ligadura de alambre 26 al 11 y al 13 y se hicieron limpieza de la cavidad, recolocación del colgajo y sutura con catgut 3-0 (figura 2).

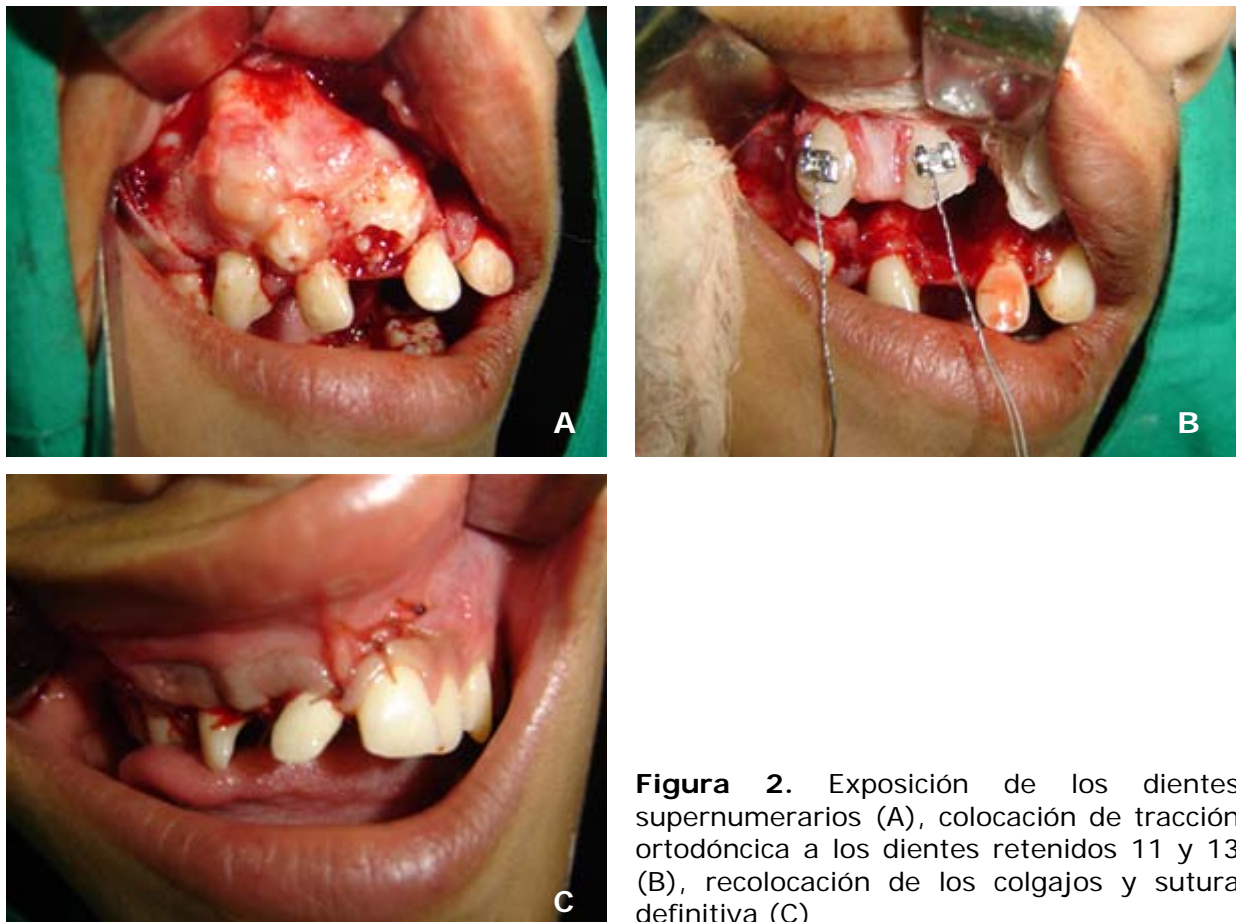


Figura 2. Exposición de los dientes supernumerarios (A), colocación de tracción ortodónica a los dientes retenidos 11 y 13 (B), recolocación de los colgajos y sutura definitiva (C)

Se prescribió tratamiento antibiótico, antiinflamatorio y analgésico, así como terapia de apoyo no medicamentosa. Pasados 30 días, y concluida la recuperación postquirúrgica del paciente, se colocó tratamiento ortodóncico definitivo y se realizó excéresis del mesiodens. Transcurridos un año y seis meses del tratamiento inicial el paciente presentaba una armonía oclusal y funcional dentro de los parámetros normales, además, no se encontró ningún hallazgo radiográfico que indicara fracaso del tratamiento (figura 3).

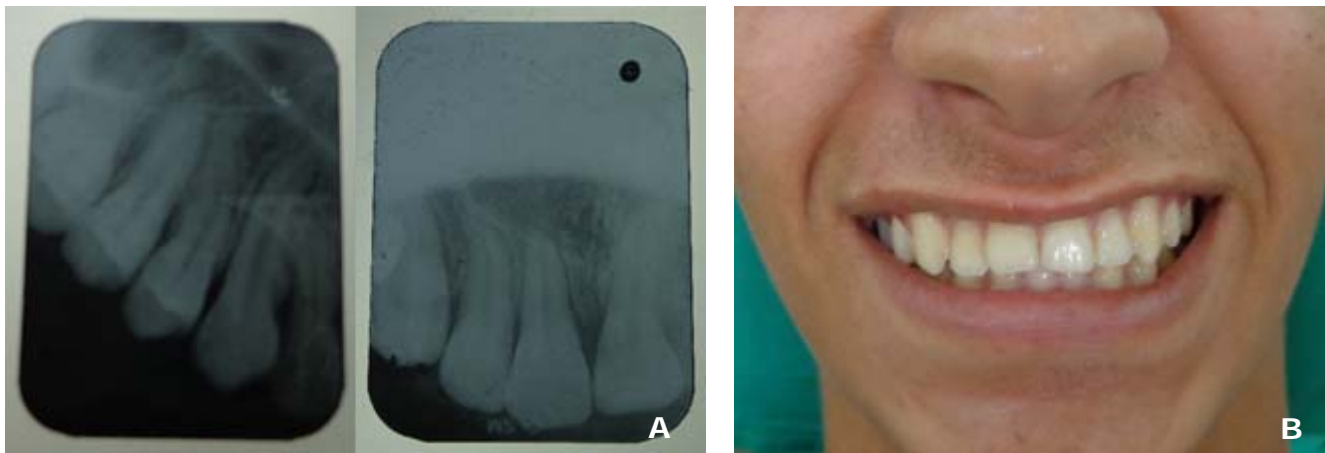


Figura 3. Estudio radiográfico (A) y aspecto definitivo del paciente (B) tras el tratamiento ortodóncico

COMENTARIO FINAL

A pesar de la existencia de diversos estudios sobre los dientes supernumerarios, actualmente no existe un consenso sobre su etiología. Algunas teorías son informadas en la literatura; se destaca la de la hiperactividad de la lámina dentaria, que lleva a una formación de gérmenes dentarios adicionales (se considera la causa más probable).¹ En la actualidad la prevalencia de los dientes supernumerarios en la población es algo bastante estudiado, discutido y no totalmente esclarecido.⁵ Según Biradar,⁶ por los resultados de un estudio de más de 10 pacientes, esta anomalía es asintomática y diagnosticada en exámenes de rutina (estos datos son confirmados en este estudio pues el paciente no relató síntoma alguno) y los casos con tres dientes son raros y, cuando son encontrados en pacientes no sindrómicos, se localizan generalmente en la región de los premolares, lo que torna el presente caso en uno bastante peculiar. Mantener un diente supernumerario en la boca puede significar la aparición de enfermedades mayores como aumentos de volumen y dolor, alteraciones en la sensibilidad por compresión de nervios y retención del diente permanente.⁷ Es importante que los Especialistas en Cirugía Máxilofacial y en Estomatología diagnostiquen clínica y radiográficamente esta lesión. El manejo de los dientes supernumerarios depende de la posición y de la zona donde se encuentren los dientes adyacentes, por esa razón es esencial contar e identificar los dientes presentes, tanto en forma clínica como radiográfica, antes de realizar el diagnóstico definitivo y el plan de tratamiento. El tratamiento de un supernumerario, normalmente, es la

extracción, por motivos estéticos y funcionales y para evitar las posibles complicaciones; en ciertos casos la extracción debe ser quirúrgica y, en otros, es necesario un tratamiento ortodóntico.^{2,4} La remoción quirúrgica y la tracción ortodóntica de los dientes retenidos realizada concuerda con las medidas propuestas y sugeridas por diversos autores.^{1-3,7}

Para evitar complicaciones por la presencia de dientes supernumerarios es importante hacer una evaluación clínica y radiográfica durante el desarrollo de la dentición mixta para tener una adecuada erupción dentaria. El tratamiento de elección para supernumerarios es la extracción. El manejo de supernumerarios dependerá de su posición, del efecto o efecto potencial en los dientes y las estructuras vecinas y de la edad del paciente y deberá formar parte de un plan de tratamiento integral.

REFERENCIAS BIBLIOGRÁFICAS

1. Nóia CF, Borré CHM, Rodríguez Chessa J, Pinto JMV, Rodríguez MTV, Santos WHM. Dientes supernumerarios. Revisión de la literatura y relato de caso. *Vis Dent* [Internet]. 2009 [citado 18 Junio 2012]; 12(2-3): 546-550. Disponible en: http://www.imbiomed.com.mx/1/1/articulos.php?method=showDetail&id_articulo=64988&id_seccion=3787&id_ejemplar=6532&id_revista=228
2. Brenes Barquero JL. Dientes supernumerarios: presentación de un caso clínico. *Rev Científ Odontol* [Internet]. 2009 [citado 18 Jun 2012]; 5(2): [aprox. 7 p.]. Disponible en: <http://colegiodentistas.org/revista/index.php/revistaodontologica/article/view/83/167>
3. Sierra Farfán M, Peral García A, Vázquez de Lara Saavedra L, Brito Tapia P, Bonilla Rodríguez JE. Manejo de paciente con retención de incisivo central permanente causada por mesiodens. *Oral* [Internet]. 2007 [citado 22 Abr 2013]; 8(26): 410-414. Disponible en: http://www.imbiomed.com.mx/1/1/articulos.php?method=showDetail&id_articulo=49952&id_seccion=2040&id_ejemplar=5057&id_revista=124
4. Jiménez de Sanabria GJ, Medina-AC, Crespo-O, Tovar-R. Manejo clínico de dientes supernumerarios en pacientes pediátricos. *Rev Odontopediatr Latinoam* [Internet]. 2012 [citado 16 Ene 2013]; 2(1): 48-58. Disponible en: <http://webcache.googleusercontent.com/search?q=cache:Ej5Cz21CUf0J:www.revistadontopediatria.org/ediciones/2012/1/art-5/+&cd=1&hl=es&ct=clnk&gl=cu>
5. Alves, N, De Oliveira Nascimento CM, Olave E. Aspectos clínicos y morfológicos de los dientes supernumerarios. *Int J Morphol* [Internet]. 2011 [citado 3 Mar 2011]; 29(3): 1040-1046. Disponible en: <http://www.scielo.cl/pdf/ijmorphol/v29n3/art64.pdf>
6. Biradar VG, Angadi SM. Supernumerary teeth: review of case series. *J Interdiscip Dentistry* [Internet]. 2012 [citado 20 Jul 2013]; 2(2): 113-115. Disponible en: <http://www.jidonline.com/article.asp?issn=2229-5194;year=2012;volume=2;issue=2;spage=113;epage=115;aulast=Biradar>
7. Páez Delgado D, Díaz Sánchez LS, Jiménez Castellanos MI, Leyva Lara ML, Sarabia Báez V. Dientes supernumerarios en el maxilar superior. *Medisan* [Internet]. 2013 [citado 20 Jul 2013]; 17(7): 2059-2064. Disponible en: <http://scielo.sld.cu/pdf/san/v17n7/san17177.pdf>

Recibido: 23-9-2016
Aprobado: 25-1-2017

Yuniesky Jiménez Rodríguez. Hospital Clínico Quirúrgico "Arnaldo Milián Castro".
Avenida Hospital Nuevo e/ Doble Vía y Circunvalación. Santa Clara, Villa Clara, Cuba.
Código Postal: 50200 Teléfono: (53)42270000 yunijr@nauta.cu