

## INFORME DE CASO

# Papila de Morning Glory y atención a edad temprana. Presentación de un paciente

**Dra. Zoila Fariñas Falcón, Dra. Amarilys Emilia Hernández Camacho, Dra. Silvia Álvarez Romero,  
Dra. Teresa de los Ángeles Casanova Rodríguez**

**Hospital Clínico Quirúrgico “Arnaldo Milián Castro”, Santa Clara, Villa Clara, Cuba**

### RESUMEN

La papila de Morning Glory es una alteración congénita del nervio óptico de predominio unilateral e incidencia muy escasa que se caracteriza por un disco óptico de tamaño incrementado, excavación profunda, presencia de restos de tejido glial y disposición radial de la vascularización retiniana, es más común en mujeres que en varones y la agudeza visual está muy disminuida de forma unilateral. Está muchas veces asociada a defectos de la línea media facial y anomalías graves del sistema nervioso central. No existe tratamiento para esta enfermedad, deben detectarse todas para tratarlas cuando sea posible. Es habitual la presencia de anomalías de la refracción: miopía, astigmatismo e hipermetropía. Se presenta un niño de tres meses de edad que fue llevado a la Consulta de Pediatría y Retina por estrabismo y nistagmo al que se le diagnosticó esta anomalía del disco óptico, por lo que fue enviado a la Consulta de Baja Visión para ser atendido en la de edad temprana para su rehabilitación.

**Palabras clave:** nervio óptico; anomalías congénitas; niño

### ABSTRACT

The papilla of Morning Glory is a congenital alteration of the optic nerve from unilateral prevalence and incidence very little that is characterized by an optical disk size increased, digging deep, presence of glial tissue and radial disposition of the retinal vascularization, it is more common in women than in men and the visual acuity is much diminished unilaterally. It is often associated with defects in the midline facial and serious anomalies of the central nervous system. There is no treatment for this disease it must be detected all to treat them when possible. It is common the presence of anomalies of refraction: myopia, astigmatism and hyperopia. It is presented a child of three months of age, he was brought to the consultation of pediatrics and Retina by strabismus and nystagmus that is diagnosed this anomaly of the optical disc, and was sent to the Low Vision Consultation to be attended in the early age for their rehabilitation.

**Key words:** optic nerve; congenital abnormalities; child

### INTRODUCCIÓN

Kindler describió por primera vez, en 1970, el síndrome de Morning Glory (nombre en inglés de la flor de enredadera),<sup>1-3</sup> que es una alteración congénita del nervio óptico de predominio unilateral e incidencia muy escasa. Se caracteriza por un

disco óptico de tamaño incrementado, excavación profunda, presencia de restos de tejido glial y disposición radial de la vascularización retiniana;<sup>1,3-5</sup> está más presente en personas de la raza blanca y normalmente se trata de un cuadro monocular. El 30% de los pacientes padece, de manera secundaria, un desprendimiento de retina no regmatógeno.<sup>3,4,6,7</sup> En familias se han identificado mutaciones en el gen PAX6.<sup>7</sup> Puede establecerse el diagnóstico por la presencia de un estrabismo, una ambliopía (disminución de visión), un nistagmo o una leucocoria.<sup>1,3,5,7,8</sup>

Algunos estudios consideran que su origen se debe a defectos en el cierre de la fisura ocular embrionaria, otros proponen que su origen estaría en una fusión anormal de la esclera posterior con la subsiguiente herniación del disco y la retina peripapilar y una tercera teoría es que se trata de un error en la diferenciación mesodérmica que resulta en un cierre anormal de la esclera posterior y la lamina cribosa, lo que permitiría la herniación de la retina del tejido neural y de la cabeza del nervio óptico.<sup>2,3,5,7,8</sup> Es habitual la presencia de anomalías de la refracción: miopía, astigmatismo e hipermetropía.<sup>3,8,9</sup> Cuando se realiza una fundoscopia se observa una papila grande con un extremo del nervio óptico en forma de embudo, con una mancha blanca en el centro, un anillo elevado de pigmento alrededor del disco y unos vasos finos que irradian desde el centro en forma de anillo. No es posible distinguir entre venas y arterias; la retina periférica y fovea son normales<sup>1,3,4,8-10</sup> y la visión en el ojo afectado está muy disminuida y puede no desarrollarse. Suele estar asociado con graves anomalías del sistema nervioso central (encefalocele basal transesfenoidal, agenesia del cuerpo calloso, defectos en la base de la silla turca y agenesia del quiasma), con anomalías endocrinas, renales o respiratorias, con uno de los componentes de la asociación CHARGE (coloboma, defectos cardíacos, atresia de las coanas, retraso del crecimiento y anomalías en el oído) y, en algunos casos, con hipertelorismo o fisura palatina.<sup>3,4,6</sup> Aunque es poco frecuente, este síndrome se puede asociar a manifestaciones oculares como los colobomas de iris y coroides, la aniridia, la hipoplasia de fovea,<sup>4</sup> el desprendimiento de retina no regmatógeno, el vítreo primario hiperplásico<sup>5</sup> y la neo vascularización subretiniana.<sup>6</sup> El diagnóstico diferencial se basa, principalmente, en la exploración oftalmoscópica y es confirmado mediante técnicas de imagen. La ecografía en modo B es la técnica más empleada por la ausencia de irradiación y la sencillez en su manejo; la tomografía axial computadorizada y la resonancia magnética ayudan a descartar la existencia de malformaciones de la línea media asociadas; sobre todo hay que diferenciarlas con las foveas del disco óptico y los colobomas.<sup>2,5,7,10</sup>

La estimulación en la edad temprana tiene como objetivo básico que el niño confiera un significado a los estímulos visuales que recibe de modo que pueda llegar a formar un proceso visual potenciado al máximo; mientras más mire el niño, especialmente de cerca, más se estimula el cerebro. La variedad de imágenes y memorias visuales pueden ser aumentadas a través de un mayor número de experiencias visuales. En el Servicio de Oftalmología recientemente se le diagnosticó a un paciente el síndrome de Morning Glory; por su evolución favorable en la Consulta de Baja Visión y su proceso de rehabilitación visual se decidió presentar el caso.

## PRESENTACIÓN DEL PACIENTE

Paciente de tres meses de edad nacido de parto fisiológico a las 41,3 semanas con un peso de ocho libras (no necesitó oxígeno terapia) que fue llevado a la Consulta de Pediatría y Retina porque los familiares notaron que el ojo derecho era más pequeño y presentaba movimientos horizontales (nistagmo). Se recogieron los antecedentes de estrabismo en un abuelo materno y miopía en un bisabuelo.

Examen físico ocular:

Movimientos nistágmicos

Ojo derecho (OD): más pequeño, esotropía (figura 1)

Ojo izquierdo (OI): normal

Segmento anterior: ambos ojos normales

Medios: transparentes en ambos ojos.

Fondo de ojo:

OD: papila pálida grande, excavación profunda con vasos desplazados, finos, pigmentos peri papilares abundantes en forma redondeada

OI: decto normal.

El Especialista en Oftalmología Pediátrica y Retina le diagnosticó una anomalía del nervio óptico, una papila de Morning Glory.

Se le realizó una esquiascopia (SK) de ambos ojos (AO): +2.00 esférico

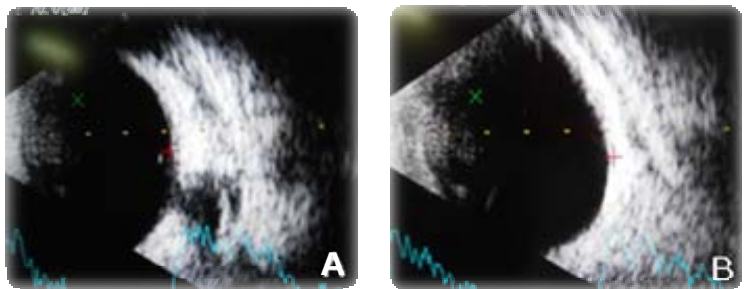
El Equipo de Baja Visión lo valoró para la estimulación a edad temprana: se observó que en la visión binocular mostraba interés visual, seguía los rostros a 1,5 metros, fijaba la mirada cuando se le hablaba y sonreía; cuando se le ocluyó el OI (ojo sano) se incomodó, pero no ocurrió lo mismo cuando se le ocluyó el OD.

Se le dieron orientaciones a la familia para estimularlo y se le dio seguimiento por parte del Equipo multidisciplinario de Retina, Neurooftalmología y Baja Visión.

Se le realizó un ultrasonido ocular en AO (figura 2).



**Figura 1.** OD más pequeño, esotropía



**Figura 2.** Ultrasonido de OD (A) y de OI (B)

Se le indicaron oclusiones uno por uno de cuatro a seis horas y descansar el domingo. Se solicitó una interconsulta con el Especialista en Neurología para valorar la indicación de neuroimágenes y se indicó estimulación visual a edad temprana.

Nuevamente fue llevado a la Consulta de Retina y se observó que mantenía el nistagmo y que lo compensaba ladeando la cabeza; el fondo de ojo mantenía iguales características.

Se le realizó una SK (homatropina al 2%):

OD: +6.00 esf

OI: +3.00 esf

Fondo de ojo:

OD: papila pálida, grande, excavación profunda con vasos desplazados, pigmentos peri papilares circulares

OI: normal.

En esos momentos el examen del FO se mantenía con las mismas características papilares, había mejoría en el estrabismo (esotropía), en el ladeo de la cabeza o torticolis compensadora y el nistagmo; solo se observaba el OD algo más pequeño (se encontraba con el uso de cristales correctores para su ametropía).

Se le indicó mantener las oclusiones.

Actualmente sigue los objetos a mayor distancia, tiene respuestas corporales a estímulos visuales, mejor convergencia, buena fijación en AO, busca objetos caídos o escondidos y sigue objetos y personas en movimiento (figura 3).

OD: vítreo normal, retina aplicada, nervio óptico más pequeño, diámetro ántero posterior de 16,60mm y un defecto en la esclera posterior con la protrusión del disco típico del síndrome de Morning Glory.

OI: vítreo normal, retina aplicada, nervio óptico normal, diámetro AP de 20,02mm.



**Figura 3.** Después del tratamiento de rehabilitación

## COMENTARIO FINAL

Este paciente con papila de Morning Glory, que debutó con nistagmo y estrabismo (acompañados de hipermetropía), se recibió en la Consulta de Pediatría y Retina; se le realizaron estudios de ultrasonido ocular y de neuroimágenes cerebrales que resultaron negativos. Llevó seguimiento en las Consultas de Retina y de Baja Visión en atención a su edad temprana y se lograron éxitos en la recuperación visual de ese ojo pues es capaz de fijar y seguir los objetos con el ojo contralateral (sano) ocluido, ha mejorado el estrabismo (le quedan solo unos

pocos grados de desviación), la torticolis (o ladeo de la cabeza hacia ese lado) ha sido compensada en gran parte (figura 3) y hay mejoría en el nistagmo (solo se aprecia en los movimientos extremos de la mirada). El niño se encuentra incorporado al círculo infantil, con un buen desarrollo psicomotor y en el aprendizaje, lo que significa todo un éxito en el tratamiento de la rehabilitación, pues en esta enfermedad la visión ocular, a veces, no se puede recuperar.

## REFERENCIAS BIBLIOGRÁFICAS

1. Kindler P. Morning glory syndrome: unusual congenital optic disk anomaly. Am J Ophthalmol [Internet]. 1970 [citado 25 Nov 2016];69(3):376-384. Disponible en: <http://www.sciencedirect.com/science/article/pii/0002939470922695>
2. Duke-Elder S, Wybar KC. The optic nerve. En: System of ophthalmology. The anatomy of the visual system. London: Henry Kimpton; 1961. p. 273-294.
3. Piñero Bustamante A. La retina caso a caso. Barcelona: Glosa S. L.; 2007.
4. Berruti P. Coloboma y morning glory [Internet]. Buenos Aires; 2013 [citado 25 Nov 2016]. Disponible en: <http://prevenirlaceguera.blogspot.com/2013/04/coloboma-y-morning-glory.html>
5. Cañete Campos C, Gili Manzanaro P, Yangüela Rodilla J, Martín Rodrigo JC. Desprendimiento de retina asociado a síndrome de morning glory. Arch Soc Esp Oftalmol [Internet]. 2011 [citado 25 Nov 2016];86(9):[aprox. 7 p.]. Disponible en: [http://scielo.isciii.es/scielo.php?script=sci\\_arttext&pid=S0365-66912011000900006](http://scielo.isciii.es/scielo.php?script=sci_arttext&pid=S0365-66912011000900006)
6. Síndrome de Morning Glory [Internet]. España: Asociación D.O.C.E.; 2015 [citado 15 Sept 2016]. Disponible en: <https://asociaciondoce.com/2015/12/21/sindrome-de-morning-glory/>
7. Kasnski J. Oftalmología clínica. 7<sup>ma</sup> ed. España: Elsevier; 2012.
8. Eguía Martínez F, Rió Torres M, Capote Cabrera A. Nistagmo. En: Manual de diagnóstico y tratamiento en Oftalmología. La Habana: Ciencias Médicas; 2009. p. 302-305.
9. Moragrega Adame E, Velasco Barona C, Suárez Tata M. Ultrasonido en patología retiniana. En: Arévalo JF, Grane-Wiechers F, Quiroz-Mercado H, Rodríguez FJ. Retina médica. Temas selectos. México: Amolca; 2007. p. 101-121.
10. Orbe C. "Morning glory", una anomalía poco común [Internet]. 2011 Jul 11 [citado 25 Nov 2016]. Disponible en: <http://www.listindiario.com/la-vida/2011/07/11/195318/morning-glory-una-anomalia-poco-comun>

Recibido: 9-9-2016

Aprobado: 3-2-2017

**Zoila Fariñas Falcón.** Hospital Clínico Quirúrgico "Arnaldo Milián Castro". Avenida Hospital Nuevo e/ Doble Vía y Circunvalación. Santa Clara, Villa Clara, Cuba. Código Postal: 50200 Teléfono: (53)42270000 [zoilaffalcon@infomed.sld.cu](mailto:zoilaffalcon@infomed.sld.cu)