

INFORME DE CASO

Teratoma mediastinal. Informe de caso

Dr. Gustavo Alonso Pérez Zavala, Dra. Yaimara Suarez Castillo

Hospital Clínico Quirúrgico “Arnaldo Milián Castro”, Santa Clara, Villa Clara, Cuba

RESUMEN

Se presenta una paciente que fue intervenida quirúrgicamente por presentar una lesión tumoral a nivel del mediastino anterior, totalmente asintomática y descubierta, de forma incidental (incidentaloma), en el estudio preoperatorio por padecer litiasis vesicular. La tumoración resultó ser, histológicamente, un teratoma quístico maduro. La paciente evolucionó satisfactoriamente.

Palabras clave: teratoma; mediastino; neoplasias de células germinales y embrionarias

ABSTRACT

It presents a patient who was surgery because of a tumor at the level of the anterior mediastinum, totally asymptomatic and uncovered, incidentally (incidentaloma), in the preoperative study due to vesicular lithiasis. The tumor turned out to be, histologically, a mature cystic teratoma. The patient evolved satisfactorily.

Key words: teratoma; mediastinum; neoplasms, germ cell and embryonal

INTRODUCCIÓN

El mediastino es el espacio anatómico localizado en la parte central del tórax que limita por delante con el esternón, por detrás con la columna vertebral, por ambos lados con las pleuras mediastínicas, por encima con el estrecho torácico superior y por debajo con el diafragma. Se divide, para facilitar el estudio de las estructuras que en él residen, en tres compartimientos: anterior, medio y posterior. Los tumores que más aparecen en el mediastino anterior son los timomas, los linfomas y los tumores de células germinales; todos son de tamaño variable.^{1,2} Hay publicaciones que señalan que estos tumores de origen embrionario aparecen con más frecuencia en mujeres.³

Los tumores germinales primarios del mediastino se han clasificado en tres grandes grupos: teratomas, seminomas y tumores no seminomatosos. De todos los tumores germinales primarios del mediastino el más frecuente es el teratoma benigno o teratoma maduro.^{1,4}

Clasificación histopatológica de los teratomas:⁴

- Teratomas maduros (compuestos por elementos maduros bien diferenciados)
- Teratomas inmaduros (con la presencia de tejido mesenquimal inmaduro o neuroepitelial)
- Teratomas mixtos (con componentes malignos adicionales):

Tipo I: con otro tumor germinal (seminoma, carcinoma embrionario, tumor del saco vitelino)

Tipo II: con componente epitelial no germinal (carcinoma escamoso, adenocarcinoma, etc.)

Tipo III: con componente mesenquimal maligno (rabdomiosarcoma, condrosarcoma, etc.)

Tipo IV: cualquier combinación.

INFORMACIÓN DEL PACIENTE

Paciente femenina de 52 años de edad, de la raza blanca, de procedencia rural, con antecedentes de litiasis vesicular, que fue ingresada en la Sala de Neumología porque en el curso del chequeo preoperatorio para esta afección se le realizó una radiografía de tórax y, de forma incidental, se observó un ensanchamiento mediastínico superior y medio izquierdo que, en la vista lateral, se proyectaba en compartimento mediastinal anterior en forma de masa redondeada, de aspecto tumoral. La paciente refirió al interrogatorio encontrarse asintomática.

Exámenes complementarios

Hemograma y coagulograma: normales

Hemoquímica: discreto aumento de las cifras de colesterol y triglicéridos

Alfa-fetoproteína: normal

Ecocardiograma: normal

Ultrasonido abdominal: solamente se señaló como positivo la presencia de múltiples litiasis en la vesícula biliar. No dilatación de las vías biliares.

Radiografía de tórax anteroposterior y lateral: a nivel de mediastino anterior se observó una gruesa masa tumoral de contornos regulares con proyección hacia el hemitórax izquierdo con imagen radiopaca en su interior (calcificación).

Tomografía axial computadorizada de tórax contrastado: en los cortes practicados desde los vértices pulmonares y hasta el hemiabdomen superior, simple y con la administración de contraste y un espesor de 3mm, llamó la atención una imagen de aspecto T, heterogénea, de densidad variable de 17 y hasta 30UH, con calcificaciones en su interior y contornos bien definidos, que medía, en corte axial, 89x81mm, localizada a nivel de mediastino superior, medio y anterior, que provocaba discreta compresión de estructuras vecinas y no se acompaña de otras lesiones. No lesión parenquimatosa pulmonar, no derrame pleural (imagen 1 y 2). Se intentó realizar una biopsia por aspiración con aguja fina de la lesión mediastinal, pero la paciente no cooperó.

Se propuso intervenirla quirúrgicamente ante la sospecha de una lesión benigna por sus características clínicas y radiológicas; los médicos de asistencia discutieron el caso con los Especialistas en Cirugía y se decidió la realización de una toracotomía exploradora. Se obtuvo el consentimiento informado de la paciente después de explicarle sobre el procedimiento y sus complicaciones.

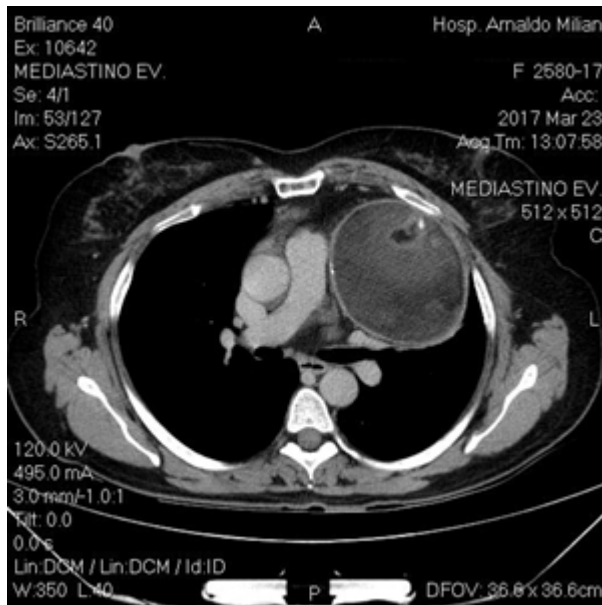


Figura 1. Tomografía que muestra lesión tumoral mediastinal con calcificación interior en el compartimiento anterior y lateralizado hacia la izquierda que comprimía el pulmón

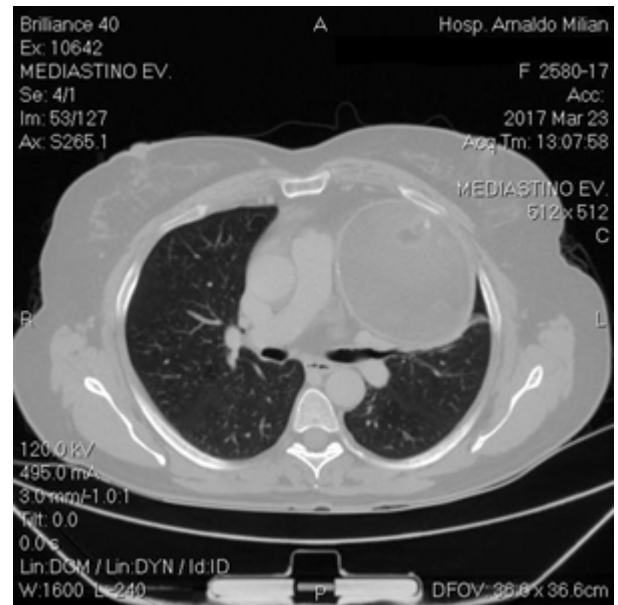


Figura 2. Otra vista tomográfica que muestra la lesión y sus relaciones anatómicas

Informe operatorio

Se realizó la intervención con incisión anterolateral izquierda, se llegó a la cavidad y se constató una tumoración de más o menos 10cm de diámetro, sobre el área cardíaca, redondeada, de superficie amarillenta rojiza, lisa, que rechazaba hacia abajo y afuera los segmentos de la llingula sin infiltrarlos. Se procedió a la disección de la lesión, se separó de las adherencias al pericardio, a los vasos pulmonares y al área de sujeción al mediastino y se resecó completamente. Resección de tumor quístico mediastinal (posible teratoma) -figuras 3 y 4-.

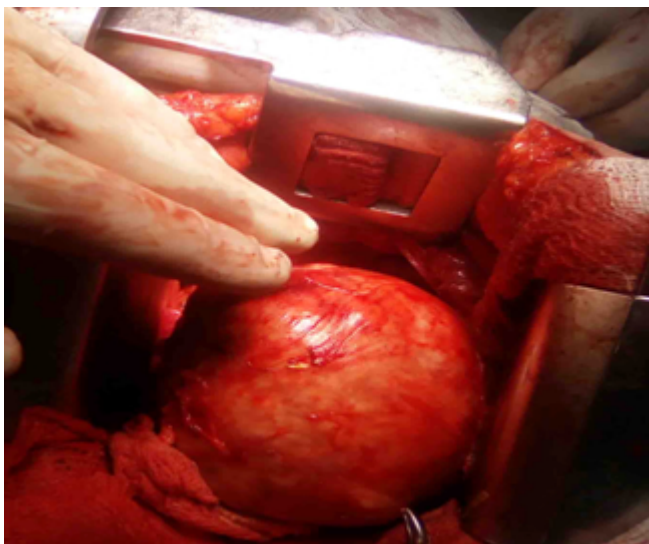


Figura 3. Lesión tumoral mediastinal lisa y redondeada sobre el pericardio y que hacía compresión del pulmón izquierdo

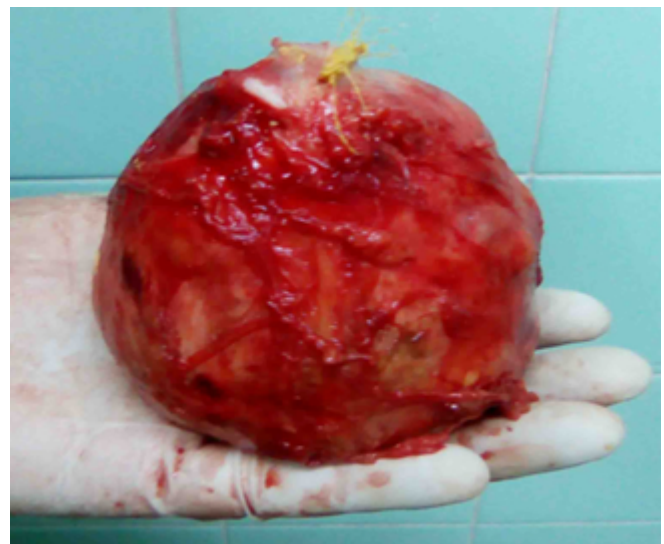

Figura 4. Lesión tumoral mediastinal en la que se aprecia la presencia de pelos. Nótese el tamaño en relación con la mano

En el transoperatorio no hubo complicaciones. La paciente evolucionó satisfactoriamente y fue egresada al cuarto día del postoperatorio. Se hizo seguimiento por consulta y se evidenció la buena evolución ulterior hasta informarle el resultado histológico; se le dio el alta médica con la recomendación de que, posteriormente, se le realizara la colecistectomía.

Resultado de la biopsia: lesión quística de 11x10cm constituida por elementos maduros de las tres capas germinales: ectodermo, representado por piel y anejos cutáneos; mesodermo, por hueso y tejido adiposo y endodermo, por mucosa gástrica y respiratoria. Conclusión: teratoma quístico maduro mediastinal.

DISCUSIÓN

Los teratomas se componen de una amalgama de tejidos maduros procedentes de las tres hojas germinales. Pueden encontrarse anejos cutáneos en un 90% de los casos, músculo liso en un 70% o epitelio respiratorio en un 60%; los elementos más comunes son el cartílago y la grasa. El término quiste dermoide se ha utilizado para expresar el contenido ectodérmico del teratoma.^{4,5} Lo anterior coincide con lo encontrado en el estudio anatomopatológico de la paciente en el que, además de piel, hueso y grasa, se encontró también mucosa gástrica y epitelio respiratorio.

Los síntomas más frecuentes están dados por la compresión torácica: tos y dolor y disnea (o ambos); solo el 10% cursa asintomático.^{1,2,5} Aunque la mayoría de los casos informados en la literatura aparecen entre la tercera y la cuarta décadas de la vida, y el que se informa es sobre una paciente femenina de 52 años, puede ser que, al estar asintomática, haya transcurrido todo este tiempo y hubiera sido mayor si fortuitamente no se le realiza una radiografía de tórax dentro de un chequeo preoperatorio por otra afección; se consideraría dentro del 10% que informan por algunos autores. Se señala que la inmadurez de los elementos histopatológicos presentes en la tumoración, así como niveles elevados en sangre de la hormona alfa-fetoproteína, son indicadores de peor pronóstico en estos pacientes.⁶

El único tratamiento curativo para este tipo de lesión es el quirúrgico, con resección completa, y la decisión sobre la incisión depende de las características del tumor (localización, tamaño, extensión, compresión o invasión a órganos vecinos) y del paciente.^{1,6} Se han descrito varios tipos de incisiones para abordar este tipo de tumoraciones, en este caso fue utilizada la anterolateral izquierda, que no impidió la resección completa; si la disección hubiera sido difícil o riesgosa se hubiera ampliado con una incisión de Clamshell.^{1,5}

La baja frecuencia de esta afección tumoral dentro del total de las lesiones tumorales mediastinales intervenidas en el hospital y lo inusual que resultó pues la paciente se encontraba totalmente asintomática a pesar del volumen que alcanzaba la tumoración en el mediastino motivaron la realización de este trabajo.

REFERENCIAS BIBLIOGRÁFICAS

1. López-Carranza M, Silva-Rodríguez O, Carbajal-Vásquez A. Teratoma gigante de mediastino anterior con taponamiento cardiaco. Rev Med Hered [Internet]. 2012 [citado 29 Jul 2017]; 23(3): 199-203. Disponible en: <http://www.scielo.org.pe/pdf/rmh/v23n3/v23n3rc2.pdf>
2. Rodríguez López-Calleja CA, Mayea Sánchez F, González Zayas A, López Marín L. Resección por toracoscopia del teratoma mediastinal. Rev Cubana Cir [Internet]. 2015 Mar [citado 29 Jul 2017]; 54(1): 43-49. Disponible en: http://scielo.sld.cu/scielo.php?script=sci_arttext&pid=S0034-74932015000100006&lng=es
3. Alves Squeff F, Salvador Gerace E, Saad Júnior R, Botter M, Gonçalves R, Fracalossi Paes J. Teratoma de mediastino con degeneração maligna. J Bras Pneumol [Internet]. 2008 [citado 29 Jul 2017]; 34(8): [aprox. 9 p.]. Disponible en: http://www.scielo.br/scielo.php?script=sci_arttext&pid=S1806-37132008000800015
4. Colectivo de autores. Cirugía de Tórax. España: Sociedad Española de Neumología y cirugía torácica; 2010.
5. Dar RA, Mushtaque M, Wani SH, Malik RA. Giant Intrapulmonary Teratoma: A Rare Case. Journal List. Case Rep Pulmonol [Internet]. 2011 [cited 4 Dic 2015]; 2011:298653. Available from: <http://www.hindawi.com/journals/cripu/2011/298653/>
6. Liu TZ, Zhang DS, Liang Y, Zhou NN, Gao HF, Liu KJ, et al. Treatment strategies and prognostic factors of patients with primary germ cell tumors in the mediastinum. J Cancer Res Clin Oncol [Internet]. 2011 Nov [cited 4 Dic 2015]; 137(11):1607-12. Available from: <http://link.springer.com/article/10.1007/s00432-011-1028-7>

CONFLICTO DE INTERESES

Los autores declaran no tener ningún conflicto de intereses

Recibido: 18-8-2017

Aprobado: 17-11-2017

Gustavo Alonso Pérez Zavala. Hospital Clínico Quirúrgico "Arnaldo Milián Castro". Avenida Hospital Nuevo e/ Doble Vía y Circunvalación. Santa Clara, Villa Clara, Cuba. Código Postal: 50200 Teléfono: (53)42270000 gustavopz@infomed.sld.cu