

INFORME DE CASO

Amiloidosis renal versus nefropatía diabética, a propósito del método clínico. Presentación de una paciente

MSc. Dr. Rafael E. Cruz Abascal¹
Dra. Claudia Roche Albernas²
MSc. Dra. Tania Ramírez González¹

RESUMEN

Se presenta una paciente de la sexta década de la vida que padece diabetes -tipo 2- de cinco años de evolución, que está controlada con dieta y con hipoglucemiente oral a baja dosis y que debutó con un síndrome nefrótico. En la evaluación clínica, y al valorar los resultados de los procedimientos diagnósticos efectuados, se constató que no reunía los criterios que incluye la nefropatía diabética. Con tales elementos, al no precisar estigmas de algún proceso morboso que justificara el síndrome nefrótico, la discusión clínica se orientó hacia la posibilidad de una enfermedad glomerular, primitiva o secundaria, versus nefropatía diabética. Se propuso realizar una biopsia renal para establecer el diagnóstico de certeza, que resultó: amiloidosis renal con patrón mesangial mínimo clase II; esto permitió esclarecer un planteamiento clínico discutible o no concluyente.

DeCS:

AMILOIDOSIS/diagnóstico
NEFROPATIAS DIABETICAS

<http://www.revactamedicacentro.sld.cu>

SUMMARY

The case of a female patient in the sixth decade of life suffering from type 2 diabetes with five years of evolution, controlled by diet and a low dose oral hypoglycaemic, and presenting with a nephrotic syndrome is reported. In the clinical examination, and while assessing the results of the diagnostic procedures performed, it found that the patient did not to meet the criteria for a diabetic nephropathy. With these elements, and no presence of any disease process to justify the nephrotic syndrome, the clinical discussion was oriented towards the possibility of primary or secondary glomerular disease, versus diabetic nephropathy. It was proposed performing a renal biopsy to establish the diagnosis, which was: renal amyloidosis with a minimal mesangial pattern class II, this approach allowed the clarification of a questionable or inconclusive clinical statement.

MeSH:

AMYLOIDOSIS/diagnosis
DIABETIC NEPHROPATHIES

La amiloidosis constituye un conjunto de trastornos de etiología diversa en los que depósitos de proteínas anormalmente plegados comparten propiedades distintivas en las tinciones y la apariencia fibrilar de la ultraestructura; esta afección acarrea destrucción tisular y enfermedad progresiva. Desde los tiempos de Virchow, en el siglo XIX, hasta fecha reciente, la amiloidosis fue considerada una curiosidad médica de interés académico más que una enfermedad de relevancia clínica; sin embargo, los avances acaecidos en los últimos años en el tratamiento de la amiloidosis sistémica han cambiado esta perspectiva y, por consiguiente, se ha logrado enfatizar en el diagnóstico temprano y la correcta definición de su tipo. Actualmente se conoce que más de veinticinco proteínas diferentes y muchas variantes más se encuentran vinculadas en la génesis de la amiloidosis y cada vez se adicionan otras a esta lista.^{1,2}

Una nomenclatura moderna se ha desarrollado a punto de partida de las investigaciones en torno a esta enfermedad, en ella el prefijo **A** da nombre a la amiloidosis y la abreviatura que le sigue a la proteína dominante, por ejemplo: **AL**, para la amiloidosis derivada de la cadena ligera de inmunoglobulina; **AFib**, indica la derivada del fibrinógeno; **Aβ**, derivada de la β proteína, asociada a la enfermedad de Alzheimer, entre otras.¹⁻⁴

La clasificación de la amiloidosis sobre bases moleculares es muy precisa y permite, para futuros estudios, incluir tipos adicionales así, una subdivisión más simple, sistémica y localizada, sería más relevante en la práctica clínica, a pesar de que no siempre se tiene una definición clara de hasta qué punto se consigue designar con precisión la infiltración de un órgano específico sin expansión a otro vecino o a distancia, cuestión que requiere de un estrecho seguimiento y manejo, que va desde medidas conservadoras y quimioterapia agresiva hasta trasplante hepático, lo que implica la pertinencia de promover más investigaciones en este campo.^{2,5-10}

PRESENTACIÓN DE LA PACIENTE

Paciente femenina, de piel blanca, de 58 años de edad, ama de casa, con antecedentes de padecer diabetes mellitus tipo 2 diagnosticada desde hace alrededor de cinco años, tratada y controlada con dieta y glibenclamida -10mgs diarios subdivididos en almuerzo y comida-, con control metabólico estable durante su evolución.

En el mes de mayo de 2011 comenzó a notarse un edema maleolar y periorbitario, de mayor connotación durante las mañanas, que con el decursar del tiempo se hacía más perceptible, y a su vez las orinas contenían espuma. Con estos elementos fue valorada por el médico de la familia, que le constató cifras tensionales discretamente elevadas, le impuso tratamiento con maleato de enalapril -20mgs por día en dos subdosis- y furosemida -40mgs diarios- y la remitió a la Consulta de Nefrología con la impresión diagnóstica de nefropatía diabética estadio III.

Al ser valorada en la Consulta de Nefrología el examen clínico arrojó los siguientes hallazgos: estado nutricional adecuado para su talla y peso, mucosas normocoloreadas, edema periorbitario discreto y maleolar moderado de

distribución bilateral, pálido, blando, frío y de fácil godet, cifras tensionales de 125/80mmHg, frecuencia cardíaca de 88 latidos por minuto, pulsos periféricos llenos y temperatura corporal normal. El fondo de ojo no evidenciaba signos de retinopatía diabética.

Procedimientos diagnósticos:

Analítica sanguínea:

Hemoglobina: 122g/l	Globulina: 22g/dl
Hematocrito: 044vol%	Colesterol: 7.3mmol/l
Glucemia: 5.3mmol/l	Triglicéridos: 4.08mmol/l
Creatinina sérica: 79micromol/l	Transaminasa glutámico-pirúvica: 31.6u/l
Ácido úrico: 358mmol/l	Calcio: 2.1mg/dl
Proteínas totales: 56g/l	Fósforo: 1.1mosml/l
Albúmina: 34g/l	Coagulograma: normal

Orina:

Proteinuria de 24 horas: 6.4grs

Exámenes imagenológicos:

Ecografía renal y abdominal: de caracteres normales

Radiografía de tórax: ligera efusión pleural bilateral que no repercutía sobre la dinámica respiratoria.

Con la evaluación clínica y los resultados de los procedimientos diagnósticos efectuados se procedió a discutir el caso en colectivo; se consideró que el planteamiento de nefropatía diabética no reunía los criterios que la sustentaban, entre ellos:

1. Tiempo de evolución de la diabetes mellitus tipo 2 que no rebasaba los cinco años
2. Estabilidad clínica y control metabólico adecuado durante el seguimiento
3. Ausencia de daño micro y macrovascular
4. No se recogía el dato de presencia de microalbuminuria previa a la aparición del síndrome nefrótico

De igual manera se discutieron y fundamentaron otras posibilidades diagnósticas, entre ellas: las glomerulopatías primarias (la glomeruloesclerosis segmentaria y focal y la membranosa) y otras glomerulopatías secundarias (la nefropatía lúpica, las neoplasias, la amiloidosis, etc); se propuso, de consenso, recurrir a la biopsia renal sin confirmación de alguna enfermedad que justificase el síndrome nefrótico, pues carecía de síntomas y signos que, en el orden clínico, aportaran elementos dirigidos a alguna sospecha diagnóstica en concreto.

Conclusión Anatomo-Patológica: depósito de amiloide mesangial mínimo, clase II. Se realizó un estudio de microscopía óptica previa fijación en formol tamponado al 10% y se incluyó parafina. Se analizaron 16 cortes seriados en micrótomos verticales y tinción con técnica convencional de hematoxilina y eosina

(H/E), reacción ácido periódico de Schiff (PAS), metenamina-nitrato de plata de Gomori (Pt), tricrómica de Masson y Rojo Congo.

Hallazgos histopatológicos: Cilindro de tejido renal con 21 glomérulos (útil) que mostraba un ensanchamiento mesangial mínimo con proyecciones de la membrana basal glomerular en forma "spike-like" (figuras 1 y 2). Con la técnica de Rojo Congo se identificaron depósitos de sustancia amiloide en el 10% de los segmentos glomerulares (figura 3). No alteraciones túbulo-intersticiales ni vasculares.

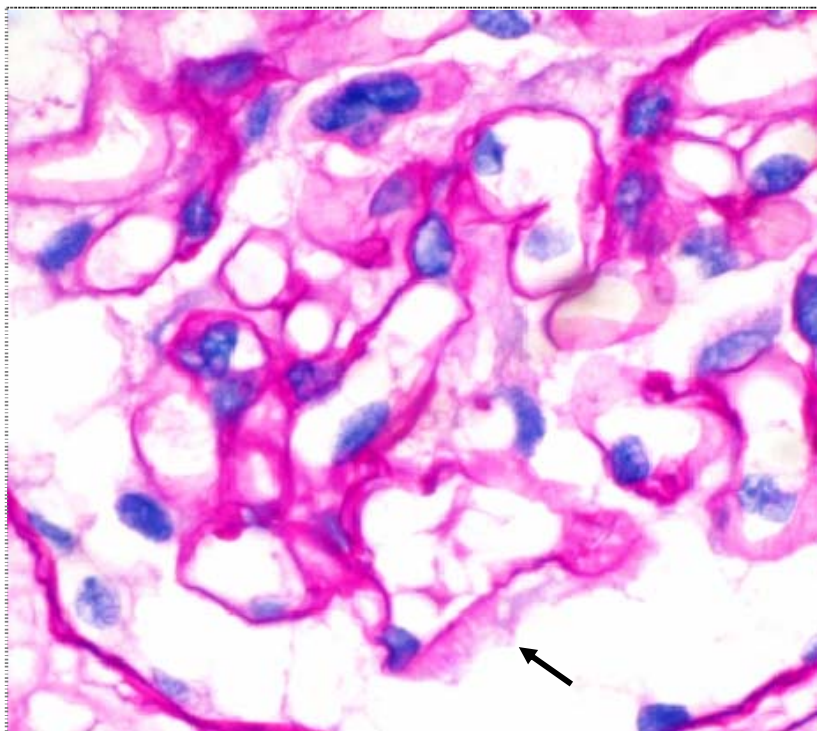


Figura 1. Corte histológico de un glomérulo con presencia de proyecciones de la membrana basal glomerular similares a espículas PAS positivo (flecha). PAS 100x

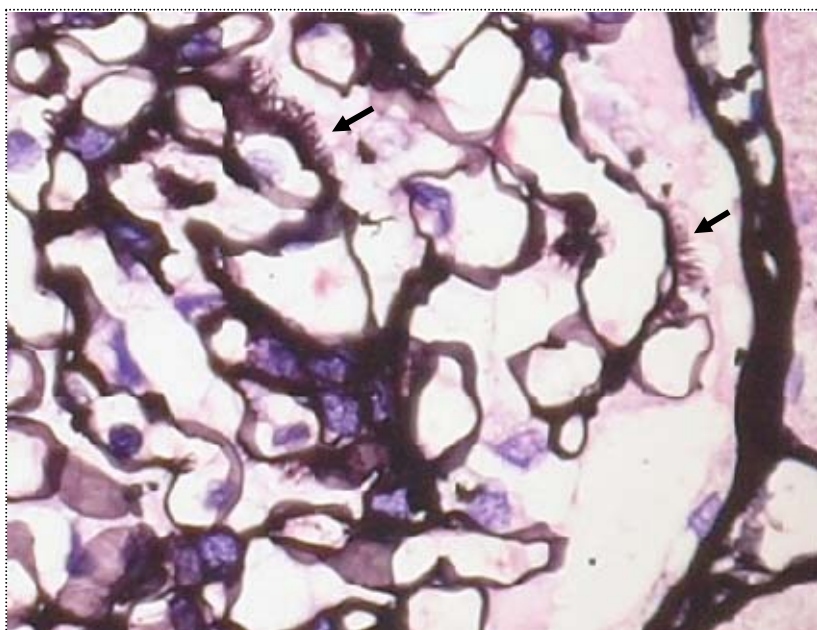


Figura 2. Presencia de proyecciones de la membrana basal glomerular similares a espículas positivas (flechas) con la técnica Pt 100x

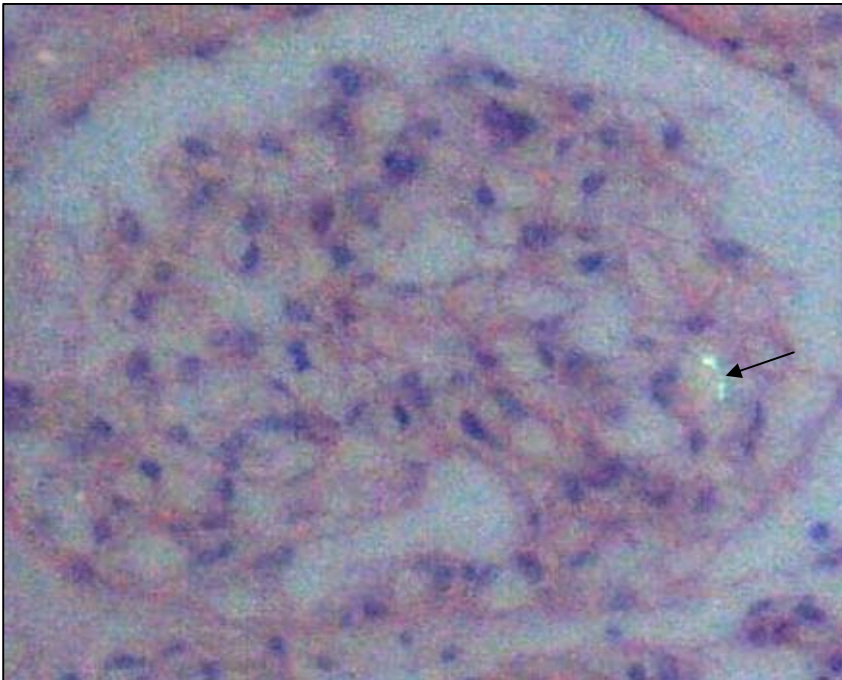


Figura 3. Depósito mesangial mínimo de sustancia amiloide (flecha) (birrefringencia verde manzana). Rojo Congo 100x

COMENTARIO FINAL

Se considera de valor significar que, en muchas ocasiones, los diagnósticos de diabetes mellitus o de hipertensión arterial (primera y segunda causas de enfermedad renal crónica, respectivamente) son tenidos en cuenta como posibles etiologías de esta enfermedad, razones no suficientes para establecer la categoría diagnóstica de nefropatía diabética o nefropatía vascular hipertensiva, según corresponda, lo que puede condicionar interpretaciones inferenciales erróneas en el orden clínico, epidemiológico y terapéutico, de manera que recurrir a la biopsia renal permite esclarecer, con precisión, un planteamiento discutible o inconcluso, una vez que se abordan diferentes enfermedades sin una caracterización clínicamente evidente, como resultó con esta paciente: el diagnóstico confirmatorio de una enfermedad glomerular secundaria mediante la histopatología.

REFERENCIAS BIBLIOGRÁFICAS

1. Westermark P, Benson MD, Buxbaum JN, Cohen AS, Frangione B, Ikeda S, et al. A primer of amyloid nomenclature. *Amyloid*. 2007 Sep;14(3):179-83.
2. Picken MM. Amyloidosis-Where are we now and where are we heading? *Arch Pathol Lab Med* 2010;134(4):545-51.
3. Picken MM. New Insights into systemic amyloidosis: the importance of type diagnosis. *Curr Opin Nephrol Hypertens*. 2007 May;16(3):196-203.
4. Benson MD, James S, Scott K, Liepnieks JJ, Kluve-Beckerman B. Leukocyte chemotactic factor 2: a novel renal amyloid protein. *Kidney Int*. 2008;74(2):18-22.

5. Sanchorawala V, Skinner M, Quillen K, Finn KT, Dores G, Seldin DC. Long-term outcome of patients with AL amyloidosis treated with high-dose melphalan and stem cell transplantation. *Blood*. 2007 Nov 15;110(10):3561-3.
6. Lacy MQ, Dispenzieri A, Hayman SR, Kumar S, Kyle RA, Rajkumar SV, et al. Autologous stem cell transplant after heart transplant for light chain (AL) amyloid cardiomyopathy. *J Heart Lung Transplant*. 2008 Aug;27(8):823-9.
7. Comenzo RL, Steingart RM, Cohen AD. High-dose melphalan versus melphalan plus dexamethasone for AL amyloidosis. *N Engl J Med*. 2007 Sep 13;357(11):1083-93.
8. Audard V, Matignon M, Weiss L, Remy P, Pardon A, Haioun C, et al. Successful long-term outcome of the first combined heart and kidney transplant in a patient with systemic AL amyloidosis. *Am J Transplant*. 2009 Jan;9(1):236-40.
9. Lachmann HJ, Goodman HJ, Gilbertson JA, Gallimore JR, Sabin CA, Gillmore JD, et al. Natural history and outcome in systemic AA amyloidosis. *N Engl J Med*. 2007 Jun 7;356(23):2361-71.
10. Dember LM. Modern treatment of amyloidosis: unresolved questions. *J Am Soc Nephrol*. 2009 Mar;20(3):469-72.

DE LOS AUTORES

1. Especialista de II Grado en Nefrología. Profesor Auxiliar de la Universidad de Ciencias Médicas "Serafín Ruiz de Zárate Ruiz" de Villa Clara.
2. Especialista de I Grado en Anatomía Patológica. Profesora Instructora de la Universidad de Ciencias Médicas "Serafín Ruiz de Zárate Ruiz" de Villa Clara.