

## INFORME DE CASO

# Recién nacido gemelar con teratoma sacrococcígeo tipo I. Informe de caso

Dr. Pablo Antonio Hernández Dinza<sup>1</sup> , Dr. Manuel Alfonso Carrazana Araujo<sup>1</sup> , Dra. Cecilia de la Caridad Ramos Camacho<sup>2</sup> , Dra. Marlenes Rosell Días<sup>2</sup> , Dra. Daisy Díaz Terán<sup>1</sup> 

<sup>1</sup>Hospital Pediátrico Docente Sur “Antonio María Béguez César”, Santiago de Cuba, Cuba

<sup>2</sup>Hospital Clínico Quirúrgico “Juan Bruno Zayas”, Santiago de Cuba, Cuba

## RESUMEN

**Introducción:** el teratoma sacrococcígeo es un tumor ubicado en la base del cóccix y es infrecuente en la edad pediátrica. **Presentación del caso:** recién nacido del sexo masculino, segundo gemelar, que fue enviado al Hospital Pediátrico Sur “Dr. Antonio María Béguez César” de Santiago de Cuba para realizarle una intervención quirúrgica neonatal por la presencia de una masa tumoral en la región sacrococcígea, la que fue detectada a las 29,3 semanas de gestación como un probable teratoma. Nació por cesárea a las 37,5 semanas y luego de estudios imagenológicos se realizó la resección del tumor sin complicaciones. **Conclusiones:** el estudio histopatológico confirmó el diagnóstico de teratoma sacrococcígeo. La evolución del paciente fue favorable luego de la operación.

**Palabras clave:** recién nacido gemelar; teratoma sacrococcígeo

## ABSTRACT

**Introduction:** sacrococcygeal teratoma is a tumor located at the base of the coccyx and is infrequent in pediatric age. **Case report:** male newborn, second twin, who was sent to the Dr. Antonio María Béguez César Pediatric Hospital in Santiago de Cuba for neonatal surgery due to the presence of a tumor mass in the sacrococcygeal region, which was detected at 29.3 weeks of gestation and identified as a probable teratoma. The patient was born by caesarean section at 37.5 weeks and after imaging studies the tumor was resected without complications. **Conclusions:** the histopathological study confirmed the diagnosis of sacrococcygeal teratoma. The evolution of the patient was favorable after surgery.

**Key words:** newborn twin; sacrococcygeal teratoma

## INTRODUCCIÓN

El término teratoma deriva de teratos, que significa monstruo. Es una neoplasia que se origina de células pluripotenciales. El teratoma sacrococcígeo es un tumor ubicado en la base del cóccix, que resulta infrecuente en la edad pediátrica y que constituye la neoplasia más frecuente de diagnóstico fetal y perinatal.<sup>(1)</sup>

Histológicamente se pueden clasificar de acuerdo al grado de maduración de los tejidos observados, lo que permite conocer su potencial de malignidad. Estos tumores son usualmente sólidos pero, en algunas ocasiones, pueden tener porciones quísticas. El hallazgo de estas áreas quísticas le confiere un

mejor pronóstico comparado con los tumores totalmente sólidos, los que tienen un riesgo incrementado de hemorragia, hidrops fetal y malignidad.<sup>(2)</sup>

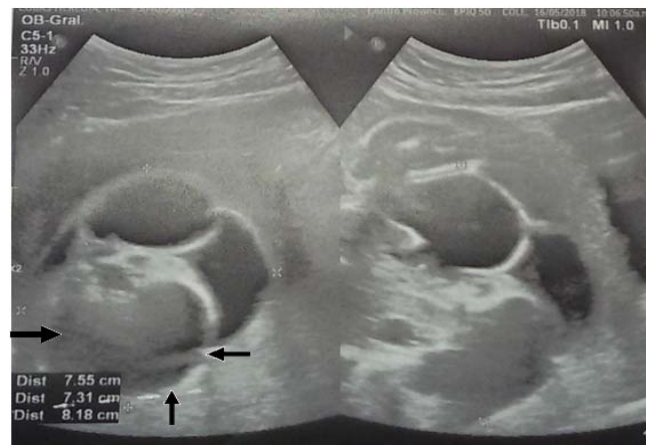
La base genética aún no es bien conocida y puede o no estar vinculada a otras anomalías y malformaciones, sobre todo del tubo digestivo y del tractus genitourinario. Existe una predisposición a aparecer en una misma familia y en el sexo femenino 3/1, con gran nexo en familias con antecedentes patológicos familiares de embarazos gemelares (esta última asociación también es compartida por otros autores).<sup>(3,4)</sup>

El diagnóstico prenatal se hace por ecografía, que permite determinar la consistencia del tumor (quístico, sólido o mixto) y la presencia de calcificaciones, hemorragias o necrosis tumoral y que puede indicar efectos secundarios del tumor en relación con el sistema genitourinario, la oclusión intestinal o la dilatación de las asas intestinales.<sup>(5)</sup>

La presencia de una masa tumoral en un neonato es motivo de alarma en los familiares y los médicos que lo asisten; en esta ocasión se presenta un caso de teratoma sacrococcígeo gigante en un recién nacido.

## INFORMACIÓN DEL PACIENTE

Se presenta un recién nacido de cinco días, gemelar, del sexo masculino, con diagnóstico prenatal, desde las 29,3 semanas, de un tumor de ubicación en la región sacrococcígea (figura 1).



**Figura 1.** Embarazo gemelar, feto I con teratoma sacrococcígeo gigante, multilocular, que mide 75x81mm

Hijo de madre con historia obstétrica de gesta 8, pare 1, abortos 6, nació producto de parto distócico por cesárea programada a las 37,5 semanas, prueba de Apgar 9/9 y peso al nacer de 3 450 gramos.

Al examen clínico se observó un neonato con buena vitalidad, color rosado de piel y mucosas, con movimientos activos de los cuatro miembros, succión vigorosa y llanto fuerte, con adecuada temperatura corporal, respiraciones espontáneas y de ritmo regular, sin necesidad de apoyo respiratorio, con los parámetros vitales siguientes:

Frecuencia respiratoria: 40xminuto

Frecuencia cardíaca: 128 latidos por minuto

Temperatura: 36,8°C

Ritmo diurético normal: 2,5mlxKg por hora.

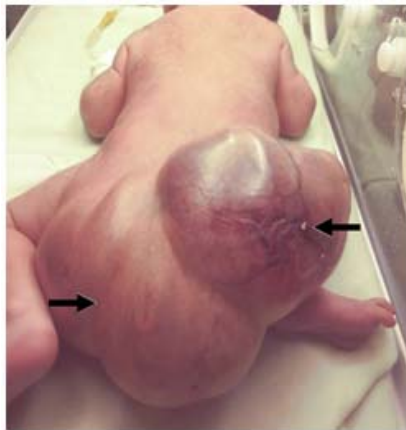Se constató la presencia de un tumor sacrococcígeo gigante, de unos 20cm, que interesaba la región sacrococcígea y ambos glúteos, sobre todo el derecho, doloroso a la palpación, cubierto por piel, renitente, adherido a planos profundos y muy vascularizado (figura 2).

Los estudios de analítica sanguínea (hemograma completo, velocidad de sedimentación globular, coagulograma completo, perfil renal y hepático y estudios gasométricos) mostraron resultados dentro de la normalidad. No fue posible realizar estudios de marcadores tumorales por no estar disponibles.

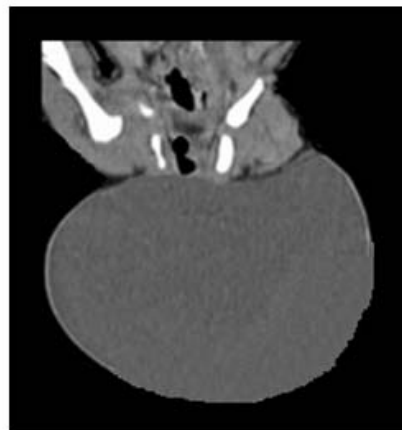
El rayos X de torax y de columna lumbosacra resultó ser negativo y permitió descartar metástasis y compromiso de otros órganos.

La ecografía postnatal mostró una imagen multiquística y multitabizada de aproximadamente 22cm en la región sacrococcígea y los órganos abdominales e intrapélvicos, con características ecográficas normales y ausencia de metástasis a distancia.

Se realizó una tomografía axial computadorizada (TAC) simple y contrastada de abdomen y columna lumbosacra que mostró una imagen de aspecto tumoral, multiquística y tabicada, de aproximadamente 20cm de diámetro transverso, con calcificaciones en su interior, en la columna lumbosacra y órganos intrapélvicos sin alteraciones (figura 3).



**Figura 2.** Muestra el área del tumor y su gran vascularización



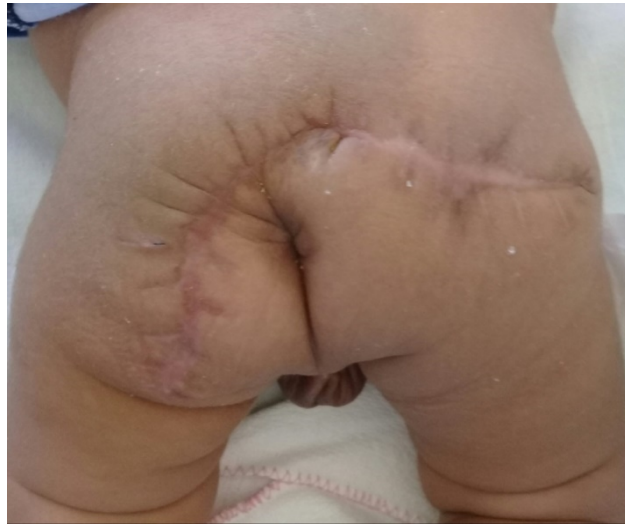**Figura 3.** Vista del teratoma mediante TAC contrastada

Con los elementos clínicos e imagenológicos mencionados y con la presencia de Especialistas en Oncopediatría, Neonatología, Cirugía, Imagenología, Anestesiología y en Terapia Intensiva se discutió el caso en la comisión multidisciplinaria del Hospital pediátrico Sur "Dr. Antonio María Béguez César" de la Ciudad de Santiago de Cuba, de la provincia del mismo nombre; todos coincidieron en el diagnóstico de teratoma sacrococcígeo.

Se realizó con éxito la resección de la totalidad del tumor en el quirófano del Hospital Pediátrico Sur de Santiago de Cuba. Se corroboró en el Laboratorio de Anatomía Patológica que el paciente padecía un teratoma maduro con presencia de las tres capas embrionarias.

Pasó el postoperatorio en la Sala de Neonatología del Hospital Clínico Quirúrgico "Juan Bruno Zayas" de la misma ciudad. No necesitó el uso de ventilación mecánica y fue egresado asintomático a los 15 días del acto quirúrgico.

En la actualidad lleva seguimiento por un equipo multidisciplinario que incluye consultas de neurodesarrollo. Luego de tres meses el bebé se encuentra con buena salud, desarrollo psicomotor acorde a su edad y sin recidivas del tumor (figura 4).



**Figura 4.** Estado de la región sacrococcígea tres meses después de la intervención quirúrgica

## DISCUSIÓN

El teratoma sacrococcígeo es un tumor ubicado, casi siempre, en la línea media, desde el cerebro hasta el área coccígea. Son más frecuentes en esta zona porque al final de la tercera semana del desarrollo la línea primitiva se acorta y desaparece.<sup>(6,7)</sup>

El diagnóstico diferencial se realiza con el mielomeningocele, que es algo posterior, y otros como los lipomas, los hemangiomas y los quistes pilonidal y epidermoide se diferencian por la ubicación. El teratoma está ubicado entre el cóccix y el ano (los demás están ubicados detrás del sacro) y está recubierto por piel (el mielomeningocele por médula espinal). El sistema nervioso periférico no está afectado en el teratoma y en el meningocele sacro sí.<sup>(1,3)</sup> En esta ocasión se trató de un teratoma gigante de la region sacrococcígea.

La ecografía con escala de grises, y más recientemente el ultrasonido Doppler, permite el diagnóstico prenatal de los teratomas. Otros medios diagnósticos como la tomografía axial computadorizada simple y contrastada y la resonancia magnética permiten confirmar el diagnóstico postnatal y, sobre todo, determinar si existe compromiso de la columna vertebral y los órganos de la pelvis.<sup>(8,9)</sup> En este paciente se realizó el diagnóstico prenatal por ecografía y pudo ser confirmado al nacer mediante tomografía simple y contrastada.

El tratamiento principal del teratoma, independientemente del tipo histológico, es la exéresis, con una tasa de curación en los maduros del 95%. La aparición de recidivas se considera como un signo de comportamiento maligno, en esos casos la reintervención quirúrgica debe ser precoz y estar unida a quimioterapia. Cuando todas las partes componentes están bien diferenciadas es un teratoma maduro, si el tumor es predominantemente externo se trata de un teratoma tipo I.<sup>(10,11)</sup> En este paciente se realizó la exéresis total del tumor

y se confirmó, por estudio histopatológico, el diagnóstico de un teratoma maduro tipo I de la región sacrococcígea.

El diagnóstico de este paciente fue realizado de forma prenatal y permitió el seguimiento ecográfico y la planificación del parto por cesárea. Por la magnitud del tumor, por tratarse de un embarazo gemelar, asociación informada por otros autores, y por la evolución favorable luego de la intervención quirúrgica se consideró importante compartir esta experiencia.

## REFERENCIAS BIBLIOGRÁFICAS

1. Rodríguez CM, Frutos YK, Pérez AS. Teratoma Sacrococcígeo. A propósito de un caso [Internet]. 2015 Nov-Dic [citado 8 Sep 2018]; 19(6): 1-10. Disponible en <http://www.multimedgrm.sld.cu/articulos/2015/v19-6/16.html>
2. Mantilla JC, Melo MA, Díaz JA, Fiallo LJ. Teratoma sacrococcígeo neonatal, reporte de un caso de autopsia. Salud UIS [Internet]. 2010 May-Ago [citado 8 Sep 2018]; 42(2): 127-31. Disponible en: <https://www.redalyc.org/pdf/3438/343835698005.pdf>
3. Rojas Ampudis LA, Oriolo Estrada MA, Sotolongo de la Cruz M, Sanabria Negrín JG, Bencomo García AL. Presentación de un caso: teratoma sacrococcígeo. Rev Ciencias Médicas [Internet]. 2014 Jul-Ago [citado 8 Sep 2018]; 18(4): 682-9. Disponible en: [http://scielo.sld.cu/scielo.php?script=sci\\_arttext&pid=S1561-31942014000400014&lng=es](http://scielo.sld.cu/scielo.php?script=sci_arttext&pid=S1561-31942014000400014&lng=es)
4. Ochoa Hidalgo AD, Silva González GK, Hernández Almaguer BC. Teratoma sacrococcígeo en un feto de embarazo múltiple. Rev Electrón [Internet]. 2016 May [citado 8 Sep 2018]; 41(5): [aprox. 5 p.]. Disponible en: <http://revzoilomarinaldo.sld.cu/index.php/zmv/article/view/763>
5. Bautista Moreno D, Ariza-Varon M, Medina Vega DL, Restrepo-Ángel F, Linares Ballesteros A, Jaramillo LE, et al. Tumores germinales gonadales en niños: experiencia de 20 años en un centro de referencia pediátrico. Rev Fac Med [Internet]. 2015 Jan-Mar [citado 8 Sep 2018]; 63(1): 47-56. Disponible en: [http://www.scielo.org.co/scielo.php?script=sci\\_arttext&pid=S0120-00112015000100005&lng=en](http://www.scielo.org.co/scielo.php?script=sci_arttext&pid=S0120-00112015000100005&lng=en)
6. Hedrick HL, Flake AW, Crombleholme TM, Howell LJ, Johnson MP, Wilson RD, et al. Sacrococcygeal teratoma: prenatal assessment, fetal intervention, and outcome. J Pediatr Surg [Internet]. 2004 Mar [citado 8 Sep 2018]; 39(3): 430-8. Disponible en: <https://www.ncbi.nlm.nih.gov/pubmed/15017565>
7. Van Mieghem T, Al-Ibrahim A, Deprest J, Lewi L, Langer JC, Baud D, et al. Minimally invasive therapy for fetal sacrococcygeal teratoma: case series and systematic review of the literature. Ultrasound Obstet Gynecol [Internet]. 2014 Jun [citado 8 Sep 2018]; 43(6): 611-9. Disponible en: <https://www.ncbi.nlm.nih.gov/pubmed/24488859>
8. Sananes N, Javadian P, Schwach I, Meyer N, Koch A, Gaudineau A, et al. Technical aspects and effectiveness of percutaneous fetal therapies for large sacrococcygeal teratomas: cohort study and literature review. Ultrasound Obstet Gynecol [Internet]. 2016 Jun [citado 8 Sep 2018]; 47(6): 712-9. Disponible en: <https://obgyn.onlinelibrary.wiley.com/doi/full/10.1002/uog.14935>
9. Falavigna A, Gandara C, Patriani Ferraz FA, Saciloto B. Teratoma sacrococcígeo: relato de tres casos. Arq Neuro-Psiquiatr [Internet]. 2004 Jun [citado 8 Sep 2018]; 62(2a): 334-338. Disponible en: [http://www.scielo.br/scielo.php?script=sci\\_arttext&pid=S0004-282X2004000200026&lng=en](http://www.scielo.br/scielo.php?script=sci_arttext&pid=S0004-282X2004000200026&lng=en). <http://dx.doi.org/10.1590/S0004-282X2004000200026>

10. Mucientes HF, Mucientes BP, Heredia MF, Ojeda MS, Villanueva GJ, Correa SL, et. al. Tumor de Krukenberg del ovario asociado a teratoma maduro. Rev Chil Obstet Ginecol [Internet]. 2015 [citado 8 Sep 2018];80(1):65-71. Disponible en: [http://www.scielo.cl/scielo.php?script=sci\\_arttext&pid=S0717-75262015000100010&lng=es](http://www.scielo.cl/scielo.php?script=sci_arttext&pid=S0717-75262015000100010&lng=es)
11. Miranda Flores AF, Obando Rodríguez JA. Teratoma sacrococcígeo: reporte de caso. Rev Peru Ginecol Obstet [Internet]. 2015 Oct-Dic [citado 8 Sep 2018];61(4):423-6. Disponible en: [http://www.scielo.org.pe/scielo.php?script=sci\\_arttext&pid=S2304-51322015000400012&lng=es](http://www.scielo.org.pe/scielo.php?script=sci_arttext&pid=S2304-51322015000400012&lng=es)

## CONFLICTO DE INTERESES

Los autores declaran no tener conflicto de intereses.

Recibido: 14-10-2018

Aprobado: 14-3-2019

**Pablo Antonio Hernández Dinza.** Hospital Pediátrico Docente Sur "Antonio María Béguez César". Calle 24 de Febrero No. 402. Santiago de Cuba, Santiago de Cuba, Cuba. Código Postal: 90100 Teléfono: (53)22623792

[pablo.hernandez@infomed.sld.cu](mailto:pablo.hernandez@infomed.sld.cu)

<https://orcid.org/0000-0003-4417-7652>